

**UNIVERSIDAD NACIONAL HERMILIO VALDIZÁN  
FACULTAD DE MEDICINA VETERINARIA Y ZOOTECNIA  
ESCUELA PROFESIONAL DE MEDICINA VETERINARIA**



---

---

**EFECTO DEL EXTRACTO ETANÓLICO DEL  
CLADODIO DE LA TUNA (*Opuntia ficus indica*) EN LA  
CICATRIZACIÓN DE HERIDAS CUTÁNEAS  
INDUCIDAS EN COBAYAS (*Cavia porcellus*) –  
HUÁNUCO 2018**

---

---

**TESIS PARA OPTAR EL TÍTULO DE  
MÉDICO VETERINARIO**

**TESISTA:**

**Bach. Erwin Keny ALANIA CALLUPE**

**ASESOR:**

**Dr. Christian Michael ESCOBEDO BAILÓN**

**HUÁNUCO – PERÚ**

**2019**

## **DEDICATORIA**

Con todo mi amor y cariño

a mis queridos padres:

Yrineo Mikias Alania Callupe

y Mary Luz Callupe Inche.

## **AGRADECIMIENTO**

A mis padres por ser el sustento que me motivó a superarme.

A los doctores que me apoyaron durante la ejecución de este proyecto:  
Dr. Christian Michael Escobedo Bailón como asesor y Dr. Miguel Ángel Chuquiyaury Talenas como co-asesor.

A todos los docentes de la Facultad de Medicina Veterinaria y Zootecnia, por guiarme con sus instrucciones, en mi carrera profesional.

Al personal administrativo por el apoyo durante la ejecución del proyecto.

## RESUMEN

### EFFECTO DEL EXTRACTO ETANÓLICO DEL CLADODIO DE LA TUNA (*Opuntia ficus indica*) EN LA CICATRIZACIÓN DE HERIDAS CUTÁNEAS INDUCIDAS EN COBAYAS (*Cavia porcellus*) – HUÁNUCO 2018

Bach. Erwin Keny Alania Callupe

Con el objetivo de valorar si la aplicación tópica del extracto etanólico del cladodio de la tuna (*Opuntia ficus indica*) posee efecto sobre la cicatrización de heridas cutáneas inducidas en cobayas (*Cavia porcellus*), se acondicionaron tres grupos de cobayas de la raza Perú, y se les genero heridas a nivel del lomo. Cada grupo estuvo constituido por 10 unidades. Al primer grupo se le aplicó el extracto etanólico, cada 24 horas, al segundo grupo se le aplicó ungüento dHIPOGLÓS, cada 24 horas y el tercer grupo fue el control. La duración del ensayo fue 10 días generadas la lesión, en el que se consideró el tiempo en que la costra formada se desprendía. Las cobayas tratadas con el extracto etanólico tuvieron un tiempo de cicatrización de  $5,70 \pm 0,48$  días, el grupo tratado con el ungüento  $7,80 \pm 0,79$  días y el grupo control  $8,30 \pm 1,16$  días, existiendo diferencia significativa ( $F = 25,955$ ;  $gl = 2$ ;  $27$ ;  $p = 0.000$ ) entre el grupo tratado con extracto etanólico y el grupo tratado con el ungüento, así como también con el grupo control, con la aplicación tópica del extracto etanólico el tiempo de cicatrización fue menor. A nivel histológico se apreció una evidente diferencia entre la reparación de los tres grupos, presentando la epidermis completamente regenerado y más tejido organizado en los animales tratados con extracto etanólico, por lo que se concluye que tiene un buen efecto cicatrizante.

**Palabras claves:** *Opuntia ficus indica*, cladodio de la tuna, cicatrización, herida.

## ABSTRACT

### EFFECT OF THE ETHANOLIC EXTRACT OF THE TUNA CLADO (*Opuntia ficus indica*) ON THE CICATRIZATION OF CUTANEOUS LESIONS INDUCED IN COBAYAS (*Cavia porcellus*) – HUANUCO 2018

**Bach. Erwin Keny Alania Callupe**

In order to assess whether the topical application of the ethanol extract of tuna cladode (*Opuntia ficus indica*) has an effect on the healing of guinea pig-induced skin wounds (*Cavia porcellus*), three groups of guinea pigs of the Peru breed were conditioned, and wounds were generated at the loin level. Each group consisted of 10 units. The ethanolic extract was applied to the first group, every 24 hours, the dHIPOGLÓS ointment was applied to the second group, every 24 hours and the third group was the control. The duration of the trial was 10 days after the injury was generated, in which the time in which the crust formed was detached was considered. The guinea pigs treated with the ethanol extract had a healing time of  $5.70 \pm 0.48$  days, the group treated with the ointment  $7.80 \pm 0.79$  days and the control group  $8.30 \pm 1.16$  days, existing significant difference ( $F = 25,955$ ;  $gl = 2$ ;  $27$ ;  $p = 0.000$ ) between the group treated with ethanolic extract and the group treated with ointment, as well as with the control group, with the topical application of the ethanolic extract at the time of scarring was minor. At the histological level, there was an obvious difference between the repair of the three groups, presenting the epidermis completely regenerated and more organized tissue in animals treated with ethanolic extract, so it is concluded that it has a good healing effect.

**Keywords:** *Opuntia ficus indica*, cladode of the prickly pear, healing, wound.

# ÍNDICE

	Pág.
<b>DEDICATORIA</b> .....	<b>ii</b>
<b>AGRADECIMIENTO</b> .....	<b>iii</b>
<b>RESUMEN</b> .....	<b>iv</b>
<b>ABSTRACT</b> .....	<b>v</b>
<b>ÍNDICE</b> .....	<b>vi</b>
<b>LISTA DE TABLAS</b> .....	<b>viii</b>
<b>LISTA DE FIGURAS</b> .....	<b>ix</b>
<b>INTRODUCCIÓN</b> .....	<b>1</b>
<b>CAPÍTULO I</b> .....	<b>3</b>
<b>1. MARCO TEÓRICO</b> .....	<b>3</b>
1.1. Antecedentes .....	3
1.2. Investigación Bibliográfica .....	6
1.2.1. Características generales de la piel. ....	6
1.2.2. Opuntia ficus indica. ....	13
1.2.3. Ungüento dHIPOGLÓS. ....	16
1.3. Hipótesis.....	17
1.3.1. General.....	17
1.3.2. Específicas. ....	17
1.4. Definición de Variables .....	18
1.4.1. Variable independiente. ....	18
1.4.2. Variable dependiente.....	18
1.5. Objetivos.....	19
1.5.1. Objetivo general.....	19
1.5.2. Objetivos específicos.....	19
1.6. Determinación de la Población y Muestra.....	20
1.6.1. Población.....	20
1.6.2. Muestra.....	20
<b>CAPÍTULO II</b> .....	<b>21</b>
<b>2. MARCO METODOLÓGICO</b> .....	<b>21</b>
2.1. Nivel y Tipo de Investigación.....	21
2.1.1. Tipo de investigación. ....	21

2.1.2. Nivel de investigación.....	21
2.2. Diseño de Investigación.....	22
2.3. Lugar de Estudio.....	22
2.4. Periodo de Estudio.....	22
2.5. Materiales y Métodos.....	23
2.5.1. Materiales.....	23
2.5.2. Métodos.....	24
2.6. Análisis Estadístico.....	27
<b>CAPÍTULO III.....</b>	<b>28</b>
<b>3. DISCUSIÓN DE RESULTADOS .....</b>	<b>28</b>
3.1. Resultados .....	28
3.1.1. Del efecto cicatrizante.....	28
3.1.2. Del estudio histológico.....	31
3.2. Discusión.....	45
 CONCLUSIONES	
RECOMENDACIÓN	
BIBLIOGRAFÍA	
ANEXOS	
Anexo 01. Matriz de Consistencia	
Anexo 02. Análisis Estadístico	
Anexo 03. Obtención de Extracto Etanólico del Cladodio de la Tuna ( <i>Opuntia ficus indica</i> )	
Anexo 04. Ficha de Trabajo para la obtención de Información de los animales incluidos en el estudio	
Nota Biográfica	

**LISTA DE TABLAS**

	<b>Pág.</b>
Tabla 1 Tiempo de caída de costra de heridas en cobayas de la raza Perú, tratados con: extracto etanólico de <i>Opuntia ficus indica</i> . (EN), ungüento dHIPOGLÓS (UH) y control (C) .....	29
Tabla 2. Estadística descriptiva de los tres grupos y el tiempo de caída de la costra.....	52
Tabla 3. Análisis de varianza y el tiempo de caída de la costra.....	53
Tabla 4. Post prueba de comparación entre grupos y el tiempo de caída de la costra.....	54
Tabla 5. Prueba de Tukey entre los tres grupos y el tiempo de caída de la costra.....	55



## LISTA DE FIGURAS

	<b>Pág.</b>
<i>Figura 1.</i> Tiempo de caída de costra y presencia de lesiones en días, en cobayas de la raza Perú, en los diferentes tratamientos.. ....	30
<i>Figura 2.</i> Microfotografía de piel de cobaya N°7. Tratado con extracto etanólico. Día 01.....	31
<i>Figura 3.</i> Microfotografía de piel de cobaya N°8. Tratado con extracto etanólico. Día 02.....	32
<i>Figura 4.</i> Microfotografía de piel de cobaya N°1. Tratado con extracto etanólico. Día 03.....	32
<i>Figura 5.</i> Microfotografía de piel de cobaya N°4. Tratado con extracto etanólico. Día 04.....	33
<i>Figura 6.</i> Microfotografía de piel de cobaya N°10. Tratado con extracto etanólico. Día 05.....	33
<i>Figura 7.</i> Microfotografía de piel de cobaya N°2. Tratado con extracto etanólico. Día 06.....	34
<i>Figura 8.</i> Microfotografía de piel de cobaya N°3. Tratado con extracto etanólico. Día 07.....	34
<i>Figura 9.</i> Microfotografía de piel de cobaya N°5. Tratado con extracto etanólico. Día 08.....	35
<i>Figura 10.</i> Microfotografía de piel de cobaya N°9. Tratado con extracto etanólico. Día 09.....	35
<i>Figura 11.</i> Microfotografía de piel de cobaya N°1. Tratado con extracto etanólico. Día 10.....	36
<i>Figura 12.</i> Microfotografía de piel de cobaya N°2. Tratado con extracto etanólico. Día 10.....	36
<i>Figura 13.</i> Microfotografía de piel de cobaya N°3. Tratado con extracto etanólico. Día 10.....	37

<i>Figura 14.</i> Microfotografía de piel de cobaya N°4. Tratado con extracto etanólico. Día 10.....	37
<i>Figura 15.</i> Microfotografía de piel de cobaya N°5. Tratado con extracto etanólico. Día 10.....	38
<i>Figura 16.</i> Microfotografía de piel de cobaya N°6. Tratado con extracto etanólico. Día 10.....	38
<i>Figura 17.</i> Microfotografía de piel de cobaya N°7. Tratado con extracto etanólico. Día 10.....	39
<i>Figura 18.</i> Microfotografía de piel de cobaya N°8. Tratado con extracto etanólico. Día 10.....	39
<i>Figura 19.</i> Microfotografía de piel de cobaya N°9. Tratado con extracto etanólico. Día 10.....	40
<i>Figura 20.</i> Microfotografía de piel de cobaya N°10. Tratado con extracto etanólico. Día 10.....	40
<i>Figura 21.</i> Microfotografía de piel de cobaya N°5. Tratado con ungüento dHIPOGLÓS. Día 10.....	41
<i>Figura 22.</i> Microfotografía de piel de cobaya N°5. Tratado con ungüento dHIPOGLÓS. Día 10.....	41
<i>Figura 23.</i> Microfotografía de piel de cobaya N°6. Tratado con ungüento Dhipoglós. Día 10.....	42
<i>Figura 24.</i> Microfotografía de piel de cobaya N°6. Tratado con ungüento Dhipoglós. Día 10.....	42
<i>Figura 25.</i> Microfotografía de piel de cobaya N°1. Tratado con solución fisiológica. Día 10.....	43
<i>Figura 26.</i> Microfotografía de piel de cobaya N°1. Tratado con solución fisiológica. Día 10.....	43
<i>Figura 27.</i> Microfotografía de piel de cobaya N°4. Tratado con solución fisiológica. Día 10.....	44
<i>Figura 28.</i> Microfotografía de piel de cobaya N°4. Tratado con solución fisiológica. Día 10.....	44

<i>Figura 29.</i> Fotografía de la recolección del cladodio de la tuna ( <i>Opuntia ficus indica</i> ).....	56
<i>Figura 30.</i> Fotografía de selección de materia prima previa visualización de las características organolépticas.....	56
<i>Figura 31.</i> Fotografía de la eliminación de la corteza del cladodio de la tuna ( <i>Opuntia ficus indica</i> ). .....	57
<i>Figura 32.</i> Fotografía del secado de la muestra, en la estufa a una temperatura de 60°C por 4 días.....	57
<i>Figura 33.</i> Fotografía del triturado de la muestra. ....	58
<i>Figura 34.</i> Fotografía del pesado de la muestra para la elaboración del extracto etanólico.....	58
<i>Figura 35.</i> Fotografía de la mezcla de la muestra con etanol para luego macerarlo. ....	59
<i>Figura 36.</i> Fotografía del filtrado con gaza del macerado.....	59
<i>Figura 37.</i> Fotografía de la preparación de las cobayas, anestesiándolas localmente con lidocaína por vía sub cutánea. ....	60
<i>Figura 38.</i> Fotografía de las heridas cutáneas inducidas de 1 cm, ubicado en el lomo de las cobayas, previo rasuradas. ....	60
<i>Figura 39.</i> Fotografía de la distribución aleatoria de las cobayas, en los diferentes grupos. ....	61
<i>Figura 40.</i> Fotografía de la aplicación de extracto etanólico de <i>Opuntia ficus indica</i> a las cobayas del grupo tratamiento 1.....	61

## INTRODUCCIÓN

Cuando la piel sufre una lesión, comienza a desarrollar una serie de fases de reparación a nivel microscópico, esto conduce a desarrollar varios cambios en la estructura y la manifestación de tejido dérmico fibroso en la zona dañada, produciéndose al final la formación de una cicatriz (Onmeda, 2007).

La fitoterapia es la ciencia que estudia el empleo de plantas con finalidades terapéuticas, tales como prevenir, disminuir o sanar una enfermedad. El médico francés Henri Leclerc creó el término fitoterapia, partiendo de la etimología de dos palabras griegas: phytón (planta) y therapeía (tratamiento) (Orozco, 2013).

El Perú posee una amplia diversidad de plantas, de las cuales las plantas medicinales conforman un gran porcentaje. Emplear plantas medicinales con fines curativos es una práctica que data de tiempos inmemorables, siendo éstas el principal, e inclusive el único recurso, que disponían primero los curanderos y luego los médicos. Tanto el hombre como los animales están propensos constantemente a las agresiones (físicas y mecánicas) que infringen daño en la piel: el proceso de curación de dichas heridas representa un intento encaminado a reparar la estructura y función normal de la zona afectada (Casas, 2005).

En nuestro país la práctica médica tradicional se mantiene vigente, por tanto, el uso de las plantas como medicamentos está ampliamente difundido. El género *Opuntia ficus indica* tiene importancia biológica por sus múltiples usos en medicina tradicional, entre otros, de tipo antiulcérica, antiinflamatoria, neuroprotectora, antiviral, hipoglucemiante, hepatoprotector, anti daño renal, antioxidante, citoprotectora, cicatrizante; y por la amplia diversidad de metabolitos descritos, especialmente de naturaleza flavonoide, cumarinas, taninos catéquicos, saponinas esteroidales y alcaloides. Con esto, el objetivo de la siguiente investigación fue valorar si la aplicación tópica del extracto etanólico del cladodio de la tuna (*Opuntia ficus indica*) posee efecto sobre el proceso de la cicatrización de lesiones provocadas en cobayas de la raza Perú.

# CAPÍTULO I

## 1. MARCO TEÓRICO

### 1.1. Antecedentes

García y Ponce (2018) en su trabajo de investigación titulado: “COMPROBACIÓN DEL EFECTO CICATRIZANTE DE LOS EXTRACTOS ETANÓLICO DEL CLADODIO DEL NOPAL (*Opuntia ficus indica* L) EN RATONES DE EXPERIMENTACIÓN”. Tuvo como objetivo hacer énfasis a su efecto cicatrizante. Una preparación en particular dio resultados satisfactorios mostrando regeneración rápida del tejido e inhibición de la inflamación. Para la realización del ensayo pre-clínico se formó grupos de tratamiento A (control negativo), B (control positivo), C, D, E (extracto 10 ul, 20 ul, 30 ul) y F (etanol 10%). Mediante los resultados de los análisis realizados se comprobó el efecto cicatrizante del extracto etanólico del cladodio (*Opuntia ficus indica* L) en animales de experimentación, dando como resultado la reepitelización y remodelación de la herida.

Mallqui (2017) en su trabajo de investigación titulado: “EFECTO DEL CONCENTRADO DE CETICO (*Cecropia* sp.) EN LA CICATRIZACIÓN DE HERIDAS CUTÁNEAS INDUCIDAS EN COBAYOS (*Cavia porcellus*) - HUÁNUCO 2017”. Tuvo como objetivo comprobar la efectividad en la cicatrización de heridas cutáneas inducidas. Se diseñó un estudio experimental, con 30 cobayas

seleccionadas de una granja familiar ubicada en el distrito de Santa María del Valle perteneciente a la Región Huánuco, durante el período 2017. Se dividió a los animales en 3 grupos de 10 cobayas cada uno, dos controles (positivo y negativo) y un grupo experimental. Resultados: la media del tiempo de cicatrización del grupo experimental fue de 6,6 días; del grupo control positivo de 8,9 días y del grupo control negativo de 8,6 días con tratamientos de cada 24 horas.

Rosales (2002) en su trabajo de investigación titulado: "TIEMPO DE CICATRIZACIÓN DE HERIDAS CUTÁNEAS EN RATAS ALBINAS UTILIZANDO ACEITE DE COPAIBA (*Copaifera sp.*)". Tuvo como objetivo medir el tiempo de cicatrización en heridas cutáneas, utilizando aceite de copaiba, teniendo como muestra 20 ratas albinas (machos) de la raza Wistar de 3 meses de edad y 250 g de peso vivo, procedentes de la ciudad de Lima (150 m.s.n.m.) y previa adaptación de 15 días en la ciudad de Huánuco (1912 m.s.n.m.), las cuales fueron distribuidos en 2 grupos: Grupo I /10 animales (experimental). Previa anestesia utilizando Cloroformo se practicó la excisión de la piel a nivel del abdomen de 1 cm de longitud / 0,2 cm de profundidad. Los animales del Grupo I (Control). No recibieron ningún tratamiento en las heridas provocadas, mientras que el Grupo II (Experimental), se aplicó tópicamente 2 gotas de aceite de copaiba, luego de provocar las heridas y posteriormente cada 24 horas hasta la caída de la costra. Al 4to y 8vo día post tratamiento, post anestesia se tomaron muestras

para el examen histológico, para observar las características microscópicas del proceso de cicatrización. Los resultados obtenidos indica: el periodo de cicatrización hasta la caída de la costra en el grupo control fue  $12,1 \pm 0,74$  días, el Grupo II experimental fue de  $8,6 \pm 0,84$  días, existiendo diferencia estadística al 95%, al comparar estos resultados con relación al estudio microscópico. De los cortes histológicos, se pudo apreciar los animales del grupo experimental tratados con aceite de copaiba, la reparación tisular es más rápido debido a la aparición temprana de tejido de granulación, migración de fibroblastos, formación de vasos sanguíneos y fibras colágenas, además el infiltrado inflamatorio es escaso. A diferencia del grupo control, en donde la reparación fue más lenta, debido a que el infiltrado inflamatorio es más intenso que impide la proliferación celular. Concluyendo que el tiempo de cicatrización de heridas cutáneas utilizando aceite de copaiba (*Copaifera sp.*) es más rápido que el grupo control.

Montalvo (2016) en su trabajo de investigación titulado: EXTRACTO ETANÓLICO DEL CETICO (*Cecropia sp.*) SOBRE CICATRIZACIÓN DE INJURIAS PROVOCADAS EN RATONES DE LA CEPA Balb C cuyo objetivo fue evaluar si la aplicación tópica del extracto etanólico de la corteza de cetico (*Cecropia sp.*) posee efecto sobre la cicatrización de injurias provocadas en ratones de la cepa Balb C, se prepararon tres grupo de ratones machos de dos meses, de la



cepa Balb C, y se les provocó heridas excisivas a nivel del lomo. Al primer grupo se le aplicó el extracto etanólico de corteza de cetico (*Cecropia sp.*), cada 12 horas, a una concentración de 30%, al segundo grupo se le aplicó un cicatrizante comercial (zooper), cada 24 horas y el tercer grupo fue el control. Se evaluó hasta los 14 días provocados la lesión, en el que se consideró el tiempo en que la costra formada se desprendía. Los ratones tratados con el extracto etanólico de corteza de cetico (*Cecropia sp.*) tuvieron un tiempo de cicatrización de  $6.5 \pm 1.41$  días, el grupo tratado con el cicatrizante comercial  $9.4 \pm 1.72$  días y el grupo control  $8.9 \pm 0.64$  días. A nivel microscópico se observó una marcada diferencia entre la reparación de los tres grupos, presentando menos tejido inflamatorio y más tejido organizado en los animales tratados con extracto etanólico de corteza de cetico (*Cecropia sp.*), por lo que se concluye que el extracto etanólico de cetico (*Cecropia sp.*) tiene un buen efecto cicatrizante.

## **1.2. Investigación Bibliográfica**

### **1.2.1. Características generales de la piel.**

#### **1.2.1.1 Conceptos y funciones.**

La piel posee dos capas: una epidermis externa y una capa de tejido conjuntivo profunda, la dermis. La epidermis está integrada por un epitelio escamoso estratificado queratinizado derivado del ectodermo. Justo debajo e interdigitada con la epidermis se encuentra

la dermis derivada del mesodermo y compuesta de tejido conjuntivo denso, irregular y colágeno. La interfaz entre la epidermis y la dermis se forma con rebordes de la dermis, las crestas dérmicas (papilas), que se interdigitan con invaginaciones de la dermis llamadas crestas epidérmicas. Los dos tipos de rebordes se conocen en conjunto como aparato reticular. Además, los crecimientos hacia debajo de los derivados de la epidermis (es decir, folículos pilosos, glándulas sudoríparas y sebáceas) que se sitúan en la dermis confieren a la interfaz un contorno irregular. La hipodermis, un tejido conjuntivo laxo que contiene cantidades variables de grasa, da sustento a la piel. La hipodermis no es parte de la piel, sino que constituye la fascia superficial de la disección anatómica macroscópica que recubre la totalidad del cuerpo, en un plan profundo respecto a la piel (Gartner y Hiatt, 2008).

Como principal función la piel protege contra las lesiones mecánicas, los agentes nocivos y la irradiación; segrega sudor y sebo; también actúa como un órgano sensorial; colabora en la termorregulación; elabora vitamina D, indispensable para el metabolismo del calcio del fósforo, y refleja el estado del organismo (Dellman y Esther, 1980).

#### **1.2.1.2 Estructura.**

##### **Epidermis**

Es la capa más externa relativamente deshidratada (10-25% de agua), avascular cuya principal función es la de actuar como barrera

ofensiva; está conformado por un entramado ordenado de células denominados queratinocitos (Domonkos, 1987).

### **Tipos celulares**

**Melanocitos.** Son células que derivan de la cresta neural y tienen un citoplasma globuloso, de donde parten prolongaciones que penetran en entrantes de las células de los estratos basal y espinoso, y transfieren los gránulos de melanina hacia las células de estos estratos.

**Células de Langerhans.** Son células muy ramificadas que se encuentran en toda la epidermis entre los queratinocitos, aunque pueden ser más frecuentes en el estrato espinoso.

**Células de Merkel.** Se encuentran en la parte profunda de la epidermis, e apoyan en la lámina basal y se adhieren a los queratinocitos por medio de desmosomas.

### **Estratos celulares**

**Estrato basal.** Conformado por células prismáticas o cuboides que descansan sobre una lámina basal que separa la epidermis de la dermis.

**Estrato espinoso.** Conformado por células poligonales cuboides o ligeramente aplanadas, de núcleo central, citoplasma con pequeñas expansiones que contienen haces de filamentos de queratina.

**Estrato granuloso.** Se forma por tres a 5 hileras de células poligonales aplanadas, núcleo central y citoplasma cargado de gránulos basófilos.

**Estrato lúcido.** Es más notable en la piel gruesa y está formada por una delgada capa de células aplanadas, eosinófilas y translucidas.

**Estrato córneo.** Cuyo espesor es muy variable y está conformado por células planas, muertas y sin núcleo (Junqueira y Carneiro, 2015).

## **Dermis**

Es el tejido conjuntivo en el que reposa la epidermis y junta la piel con el tejido celular subcutáneo o hipodermis. Su superficie externa es irregular, observándose salientes denominadas papilas dérmicas, que acompañan los entrantes correspondientes de la epidermis (Junqueira y Carneiro, 2015).

## **Tejido subcutáneo**

Se considera como la tercera capa de la piel, también conocido como panículo adiposo, se compone de lóbulos de células grasas o adipocitos, separados de tabiques fibrosos compuestos por colágeno los mismos que provienen o se continúan de la dermis, indispensable en el aislamiento térmico así también como reserva nutritiva (Domonkos, 1990).

### **1.2.1.3 Cicatrización.**

Cuando la piel es afectada por una injuria, comienza a desarrollar de manera natural la regeneración de la dermis y epidermis. Esto se da en una serie de fases las cuales son inflamación, proliferación y maduración (Herranz y Santos, 2012).

La fase inflamatoria se inicia en el mismo momento de aparición de la lesión, con la activación de la cascada de la coagulación y la liberación de citoquinas estimuladoras de la quimiotaxis de neutrófilos y macrófagos, cuya función es la eliminación inicial de residuos celulares y sustancias exógenas de la zona afectada.

Pasado 48 a 72 horas, inicia la fase proliferativa, que dura entre 3 y 6 semanas. En ella, el reclutamiento local de fibroblastos promueve la formación de un tejido de soporte reparativo, la matriz extracelular. Este tejido de granulación se compone de procolágeno, elastina, proteoglicanos y ácido hialurónico, que forman una estructura de sostén para cerrar la solución de continuidad epidérmica y facilitar la neovascularización. Abundan, además, miofibroblastos diferenciados a partir de los fibroblastos dérmicos en respuesta a un aumento en los niveles del factor de transformación beta (TGF- $\beta$ ), citoquina implicada en procesos de fibrosis en diversos órganos. Los miofibroblastos contienen microfilamentos contráctiles de origen muscular (actina) y ayudan a iniciar la reducción de la herida. Durante este periodo de reparación, se aprecia además un incremento de la angiogénesis local mediado por el factor de crecimiento vascular endotelial (VEGF).

Cuando la fase proliferativa finaliza, la cicatriz entra en una fase de maduración final, durante el que la matriz extracelular inicial y el colágeno inmaduro tipo III son sustituidos gradualmente por colágeno maduro de tipo I, de forma que los enlentecimientos progresivos de los procesos de cicatrización inicial conducen a la formación de cicatrices definitivas, organizadas y funcionales.

Una lesión puede ser definida como una interrupción en la continuidad del tejido y esta es separada por establecimiento de dicha continuidad, que inicia con la hemostasia, pero que abarcan más adelante la respuesta inflamatoria, la formación de tejido conectivo, el recubrimiento de la lesión con epitelio y al final la remodelación de la herida.

Como sugerencia por parte del comité de control de infecciones quirúrgicas del American College of Surgeons, las heridas pueden clasificarse en: limpias, limpias contaminadas, contaminadas o sucias (Carbonell y Rodríguez, 2007).

#### **1.2.1.4 Herida limpia.**

En este caso no se manifiesta infección, no hay fallo en la técnica aséptica y no se ha producido la apertura de ninguna víscera. La histerectomía por esterilización debe ser incluida en esta categoría, siempre que no exista inflamación alguna.

#### **1.2.1.5 Herida limpia contaminada.**

En este tipo de herida se ha abierto una víscera hueca, pero la salida de su contenido ha sido mínima. Como ejemplo puede citarse la incisión del oro faringe o la vagina, y los casos en que se han producido fallos menores en la técnica aséptica.

#### **1.2.1.6 Herida contaminada.**

Una herida se contamina cuando se abre una víscera hueca y se produce la salida de gran parte de su contenido. En estos casos existe inflamación aguda, pero sin pus.

Una herida traumática de menos de cuatro horas de evolución debe incluirse en este grupo, al igual que las intervenciones en las que ha habido fallos importantes en la técnica aséptica.

#### **1.2.1.7 Herida sucia.**

Se caracteriza por la presencia de pus o la perforación de una víscera en el campo operatorio. Una herida traumática de más de cuatro horas de evolución también se incluye en esta categoría.

### 1.2.2. *Opuntia ficus indica*.

*Opuntia ficus indica*

Reino : Plantae  
División : Magnoliophyta  
Clase : Magnoliopsida  
Orden : Caryophyllales  
Familia : Cactaceae  
Género : *Opuntia*  
Especie : *ficus indica*

Nombre científico: *Opuntia ficus indica* (Miller, 2012).

#### 1.2.2.1. Descripción botánica.

La tuna se caracteriza por tener muchas especies distribuidas a lo largo del continente americano, aclimatándose a cualquier altitud. Esta especie fue altamente extendida gracias a la colonización, haciendo que se esparza por todo el mundo.

La característica más resaltante son los cladodios, la cual posee forma ovala y con presencia de gloquidios, el cladodio puede generar frutos o incluso otros cladodios.

Durante la estación cálida las flores de la *Opuntia ficus indica* se convierten en tunas (Medizzini, 2010).



### 1.2.2.2. Distribución.

Esta especie está altamente distribuida en países como EE. UU, México, Perú, Ecuador, Bolivia y en muchos países de América del Sur. Se caracteriza por aceptar grandes márgenes en condiciones ambientales y latitudes. Tiene mayor afinidad para desarrollarse en suelos sueltos, arenosos, calcáreos, en tierras marginales y poco fértiles, superficiales, pedregosos, caracterizándole una amplia tolerancia edáfica (Brako & Zarucchi, 1993).

### 1.2.2.3. Usos farmacológicos.

**Acción antiulcérica:** se demostró que el mucilago de Opuntia colabora con la introducción del agente necrotizante en la mucosa gástrica, ideal para el tratamiento de úlceras gástricas.

**Acción antiinflamatoria:** Gracias al metabolito B-sitosterol presente en la fruta o mucilago de la Opuntia se le atribuye la acción analgésica y antiinflamatoria.

**Acción neuroprotectora:** Debido a la presencia de flavonoides en su composición tales como quercetina, dihidroquercetina, y quercetina -3 metil- éter se le atribuye esta acción

**Acción antiviral:** Se demostró que el virus de la influenza, herpes simple y herpesvirus equino se ve afectado al usar extracto de cladodio de Opuntia, debido a que inhibe la multiplicación intracelular del NA y RNA.

**Acción hipoglucemiante:** Según estudios realizados el jugo de Opuntia ayuda a reducir los niveles de superóxido, dismutasa, glutatión reducido, colesterol HDL, hemoglobina, proteína y glicógeno hepático.

**Acción hepatoprotectora:** Se realizó un estudio induciendo daño hepático en ratas, con la finalidad de comprobar si el extracto de Opuntia poseía acción hepatoprotectora y se demostró que si presentan gran ayuda.

**Acción anti daño renal:** Contribuye de manera moderada en el incremento de diuresis y natriuresis, por lo que se puede emplear extractos de los frutos de la Opuntia, para este fin.

**Acción antioxidante:** muy aparte de todos los beneficios también se demostró que la Opuntia posee actividad antioxidante, inhibitoria de tirosina, antimicrobial y foto protectora

**Acción protectora:** Tanto el mucilago y la pectina presentes en la Opuntia son buenas contra las úlceras, debido a su acción cito protectora

**Acción cicatrizante:** Se atribuye esta acción debido a la presencia de polisacáridos, este principio contribuye en la reepitalizacion de las heridas y lesiones de la piel, por lo que el uso de extractos etanólicos a base de los cladodios de la Opuntia está muy recomendado para este fin (Medizzini, 2010).

#### **1.2.2.4. Compuestos presentes.**

Dentro de sus componentes se encuentran los taninos, flavonoides, saponinas, cumarinas y alcaloides (Tomás et al, 2012).

#### **1.2.3. Ungüento dHIPOGLÓS.**

Es un producto comercial de uso humano, indicado para proteger la delicada piel del bebé creando una capa protectora contra la humedad.

Composición:

- Petrolatum
- Zinc Oxide
- Lanolin
- Talc
- Aqua
- Fish glycerides
- Paraffinum liquidum
- Sorbitan stearate
- Benzthonium chloride
- Alcohol
- Vanillin

### 1.3. Hipótesis

#### 1.3.1. General.

**Hi:** El extracto etanólico del cladodio de la tuna (*Opuntia ficus indica*) tiene efecto cicatrizante sobre las heridas cutáneas inducidas en cobayas (*Cavia porcellus*) - Huánuco 2018.

**Ho:** El extracto etanólico del cladodio de la tuna (*Opuntia ficus indica*) no tiene efecto cicatrizante sobre las heridas cutáneas provocadas en cobayas (*Cavia porcellus*) - Huánuco 2018.

#### 1.3.2. Específicas.

**Hi1:** El extracto etanólico del cladodio de la tuna (*Opuntia ficus indica*) produce cambios histológicos que contribuyen a la reparación tisular de las heridas cutáneas provocadas en cobayas (*Cavia porcellus*).

**Ho1:** El extracto etanólico del cladodio de la tuna (*Opuntia ficus indica*) no produce cambios histológicos que contribuyen a la reparación tisular de las heridas cutáneas provocadas en cobayas (*Cavia porcellus*).

**Hi2:** El extracto etanólico del cladodio de la tuna (*Opuntia ficus indica*) no influye sobre el tiempo de cicatrización de las heridas cutáneas provocadas en cobayas (*Cavia porcellus*).

**Ho2:** El extracto etanólico del cladodio de la tuna (*Opuntia ficus indica*) no influye sobre el tiempo de cicatrización de las heridas cutáneas provocadas en cobayas (*Cavia porcellus*).

#### **1.4. Definición de Variables**

##### **1.4.1. Variable independiente.**

Aplicación del extracto etanólico del cladodio de la tuna (*Opuntia ficus indica*).

##### **1.4.2. Variable dependiente.**

Proceso de Cicatrización de las heridas cutáneas

## **1.5. Objetivos**

### **1.5.1. Objetivo general.**

Comprobar la efectividad del extracto etanólico del cladodio de la tuna (*Opuntia ficus indica*) en la cicatrización de heridas cutáneas inducidas en cobayas (*Cavia porcellus*).

### **1.5.2. Objetivos específicos.**

Establecer el tiempo de cicatrización de las heridas cutáneas inducidas en cobayas (*Cavia porcellus*).

Evaluar el efecto del extracto etanólico del cladodio de la tuna (*Opuntia ficus indica*) sobre la reparación tisular en las heridas cutáneas inducidas en cobayas (*Cavia porcellus*).

## **1.6. Determinación de la Población y Muestra**

Se determinó la población de estudio, tomando en cuenta:

### **1.6.1. Población.**

La población muestral del estudio estuvo compuesta por un total de 30 cobayas (*Cavia porcellus*) distribuidas en tres grupos. Cada grupo estuvo *constituido por 10 cobayas de la raza Perú, de 2 meses, mantenidos en galpones de 1,2 x 1,0 x 0,4 mts.* Las cobayas que integraron nuestro marco muestral pertenecen a la Granja “Sr. Julio”, ubicada en la provincia de Santa María del Valle, con iguales condiciones de raza, edad, alimentación, manejo y vivienda.

### **1.6.2. Muestra.**

El tamaño de la muestra del estudio estuvo representado por el total de la población muestral *compuesta por 30 cobayas (Cavia porcellus) pertenecientes a la Granja “Sr. Julio”.*

## CAPÍTULO II

### 2. MARCO METODOLÓGICO

#### 2.1. Nivel y Tipo de Investigación

##### 2.1.1. Tipo de investigación.

Es un estudio de tipo explicativo-experimental, ya que se manipulo la variable independiente puesto que se utilizó como tratamiento de heridas el extracto etanólico del cladodio de la tuna. Es un estudio comparativo, porque se trabajó con un grupo tratamiento 1 (tratamiento con extracto etanólico del cladodio de la tuna), un grupo *tratamiento 2* (tratamiento con ungüento DHIPOGLÓS) y un grupo control. Según el tiempo de ocurrencia de los hechos y registros de la información, el estudio fue prospectivo, porque se tomó la información después de cada tratamiento. Según el periodo y secuencia del estudio; el estudio fue longitudinal, porque las variables involucradas se midieron en dos o más ocasiones.

##### 2.1.2. Nivel de investigación.

Es un estudio de nivel aplicativo por que se utilizó los conocimientos teóricos para la aplicación práctica, en provecho de la sociedad y se dan respuestas creando explicaciones y efectos medibles en el tiempo.



## 2.2. Diseño de Investigación

Se usó el diseño de investigación de post prueba única y grupo de control (Hernández, Fernández, y Baptista, 2014).

RG1 x1 01

RG2 x2 02

RG3 --- 03

Donde:

RG1 = Grupo tratamiento 1

RG2 = Grupo tratamiento 2

RG3 = Grupo control

X1 = tratamiento con extracto etanólico

X2 = tratamiento con producto comercial

01 = medición del grupo tratamiento 1

02 = medición del grupo tratamiento 2

03 = medición del grupo control

## 2.3. Lugar de Estudio.

La etapa experimental se realizó en la Granja “Sr. Julio”, ubicado en el distrito de Santa María del Valle.

## 2.4. Periodo de Estudio.

El estudio se llevó a cabo durante los meses de mayo, junio, julio y agosto de 2019.

## **2.5. Materiales y Métodos**

### **2.5.1. Materiales.**

#### **2.5.1.1. Material biológico.**

El estudio se realizó con 30 cobayas de la raza Perú.

#### **2.5.1.2. Materiales de campo.**

- Ungüento dHIPOGLÓS
- Cloruro de sodio 0.9%
- Lidocaína
- Formol
- Alcohol puro 90°
- Agua destilada
- Gotero
- Aretes
- Guantes
- Jeringas
- Lamina porta objeto
- Bisturí
- Mango de bisturí
- Pinzas
- Tijeras
- Navaja
- Guillete

- Frascos estériles
- Jeringas esterilizadas descartables de 1 ml.
- Algodón.
- Pinza hemostática.
- Cinta masking tape .
- Cooler o transportador para las muestras.
- Guardapolvo.
- Cuaderno y fichas de registro.

#### **2.5.1.3. Equipo de laboratorio.**

- Microscopio
- Micrótopo

#### **2.5.2. Métodos.**

##### **2.5.2.1. Recolección del cladodio de la tuna (*Opuntia ficus indica*).**

La recolección del cladodio de la tuna se realizó en la misma ciudad de Huánuco. Como referencia a la altura de la capilla Cruz Verde.

##### **2.5.2.2. Obtención de extracto etanólico del cladodio de la tuna (*Opuntia ficus indica*).**

Una vez obtenido la materia prima (*Opuntia ficus indica*), se procedió a realizar los siguientes pasos:

- Con ayuda de una escobilla y guantes se procedió a lavar y desinfectar el cladodio de la tuna.
- Con un cuchillo se eliminó la corteza del cladodio.
- Por cuatro días consecutivos se introdujo la muestra a la estufa a una temperatura de 60°C.
- Con un mortero se redujo en partes más pequeñas la muestra..
- Se atomizo.
- 150ml de etanol 96% se mezcló con 50 gramos de muestra atomizada del cladodio.
- Durante 7 días consecutivos se mantuvo macerado.
- Con ayuda de una gaza se filtró la muestra (Carrasco, 2012).

#### **2.5.2.3. Ensayo de laboratorio.**

Se usó tres grupos, T1: grupo experimental 1 (extracto etanólico de *Opuntia ficus indica.*), T2: grupo experimental 2 (ungüento dHIPOGLÓS) y T3: grupo control, cada grupo estuvo constituido por 10 cobayas de la raza Perú, de 2 meses, mantenidos en galpones de 1,2 x 1,0 x 0,4 mts. La alimentación se hizo con alimento balanceado, alfalfa y chala. La duración del ensayo fue de 10 días.

#### **2.5.2.4. Procedimiento quirúrgico.**

Para la promoción de cicatrización por segunda intención se utilizó las cobayas, anestesiadas localmente con lidocaína por vía

subcutánea. Luego fueron depilados en el área dorsal, se realizó la asepsia con yodo povidona al 10% y luego un corte de aproximadamente 2mm de profundidad y 1 cm de longitud sobre la piel del lomo de las cobayas pertenecientes tanto al grupo control y grupo tratamiento 2; en caso del grupo tratamiento 1 se realizó dos cortes (un corte para comparar el tiempo de cicatrización y otro para evaluar los cambios histológicos).

#### **2.5.2.5. Ensayo de tratamiento.**

Veinticuatro horas después de la injuria, se aplicó con la ayuda de un gotero:

- RG1 (grupo tratamiento 1) extracto etanólico del cladodio de la tuna (*Opuntia ficus indica.*), cada 24 horas.
- RG2 (grupo tratamiento 2) ungüento Dhipoglós, cada 24 horas
- RG3 (grupo control) se dejó que cicatrizara espontáneamente.

#### **2.5.2.6. Estudio histológico.**

La toma de muestra para los cortes histológicos en caso del grupo tratamiento 1 se realizó a diario, cada integrante de este grupo en un día distinto hasta completar los 10 del grupo y una segunda toma de muestra el mismo día de haber concluido el tratamiento a todos los integrantes del grupo, mientras que para el grupo de tratamiento 2 y

grupo control se realizó al final del tratamiento, previa anestesia local con lidocaína. Luego se procedió al corte y aislamiento del tejido que contiene la cicatriz y su posterior fijación en formol al 10%, luego se procedió con la deshidratación de las muestras, la inclusión en parafina y los cortes, para su posterior tinción con hematoxilina y eosina

## **2.6. Análisis Estadístico.**

Los resultados obtenidos durante el tiempo de cicatrización hasta la caída de la costra fueron expresados en porcentaje, además se determinó la media, varianza y desviación estándar.

Se utilizó la prueba estadística ANOVA con un diseño completamente al azar y para el análisis de comparación de medias del tiempo de cicatrización entre grupo se utilizó la prueba de Tukey.

## CAPÍTULO III

### 3. DISCUSIÓN DE RESULTADOS

#### 3.1. Resultados

##### 3.1.1. Del efecto cicatrizante.

El tiempo de cicatrización, desde la provocación de la injuria hasta la caída de la costra en los animales tratados con extracto etanólico del cladodio de la tuna (*Opuntia ficus indica*), ungüento dHIPOGLÓS y grupo control, fue de  $5,70 \pm 0,48$  días,  $7,80 \pm 0,79$  y  $8,30 \pm 1,16$  días respectivamente.

Al comparar los resultados obtenidos del tiempo de cicatrización, a través del análisis de varianza se determinó que existe diferencia significativa ( $F = 25,955$ ;  $gl = 2$ ;  $27$ ;  $p = 0.000$ ) entre los grupos y con el test de HSD Tukey se determinó que hay diferencia significativa en el tiempo de cicatrización de los animales tratados con extracto etanólico del cladodio de la tuna (*Opuntia ficus indica*) y ungüento dHIPOGLÓS; de igual manera existe diferencia significativa en el tiempo cicatrización de los animales tratados con extracto etanólico del cladodio de la tuna (*Opuntia ficus indica*) y grupo control. No hubo diferencia significativa en el tiempo de cicatrización de los animales tratados con ungüento dHIPOGLÓS y grupo control. Esto se observa en el gráfico de barras de error en el que se observa como los intervalos de confianza no se superponen.

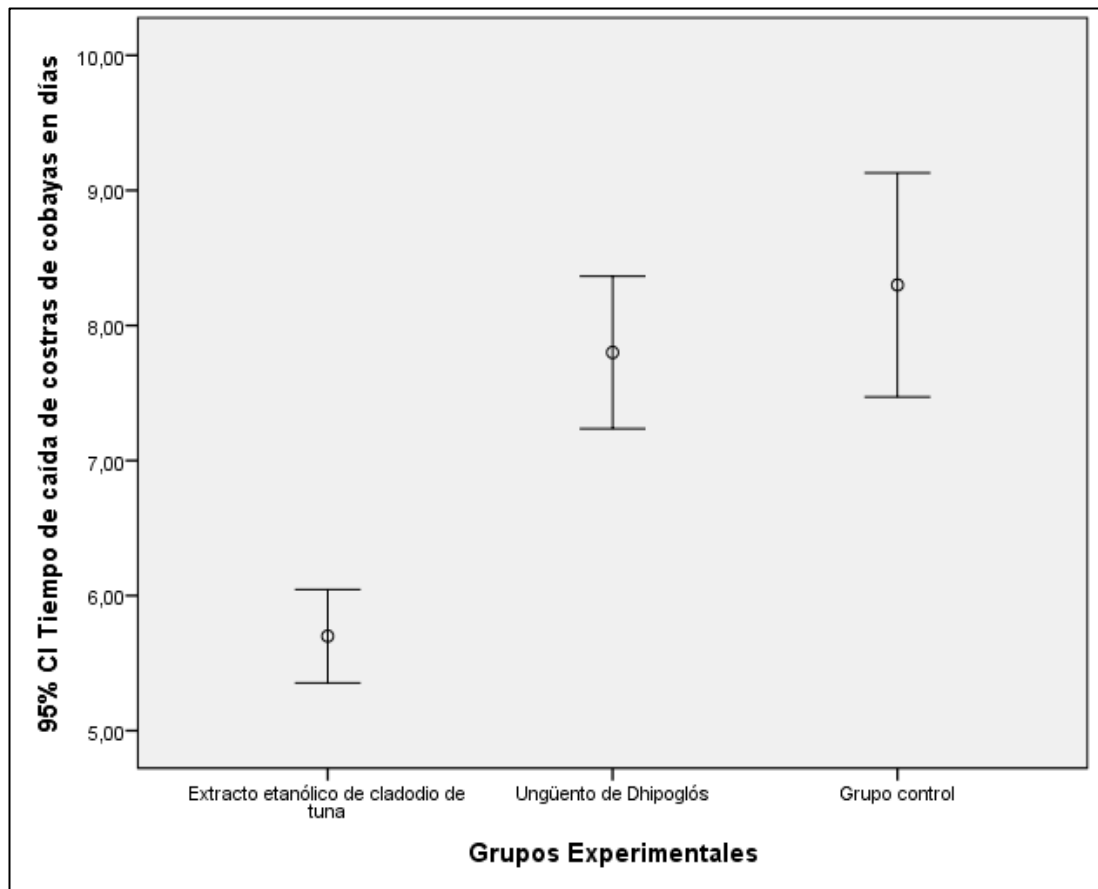
Tabla 1

*Tiempo de caída de costra de heridas en cobayas de la raza Perú, tratados con: extracto etanólico de Opuntia ficus indica. (EN), ungüento dHIPOGLÓS (UH) y control (C)*

Nº de animales	Tiempo de caída de costra de cobayas, en días		
	EN	UH	C
1	6	8	9
2	5	6	8
3	5	7	7
4	6	8	10
5	6	8	10
6	6	8	8
7	6	8	7
8	6	9	9
9	6	8	8
10	5	8	7
$\bar{X}$	5,70	7,80	8,30
DS	± 0,48	± 0,79	± 1,16
LS	6,05	8,36	9,13
LI	5,35	7,24	7,47

Fuente: Elaboración propia.





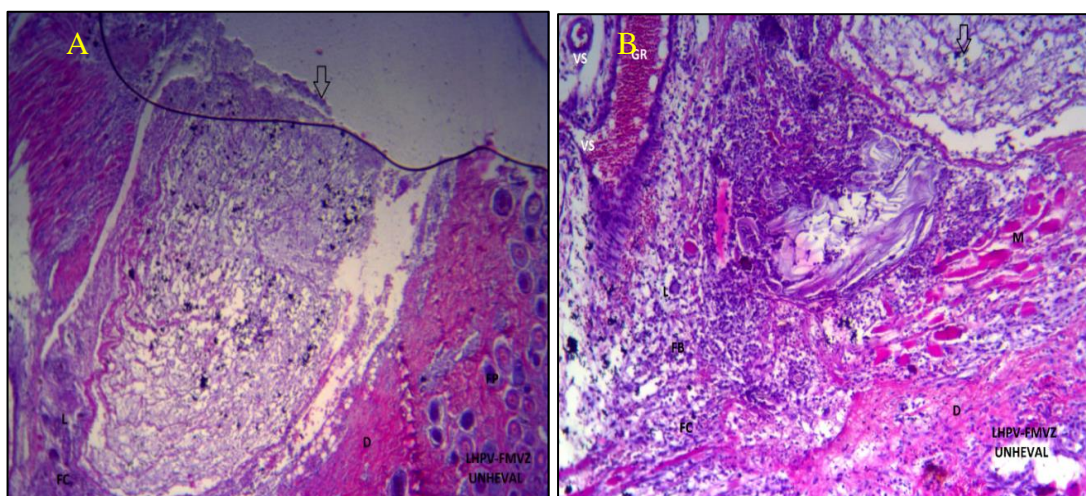
**Figura 1.** Tiempo de caída de costra y presencia de lesiones en días, en cobayas de la raza Perú, en los diferentes tratamientos.

Fuente: Elaboración propia.

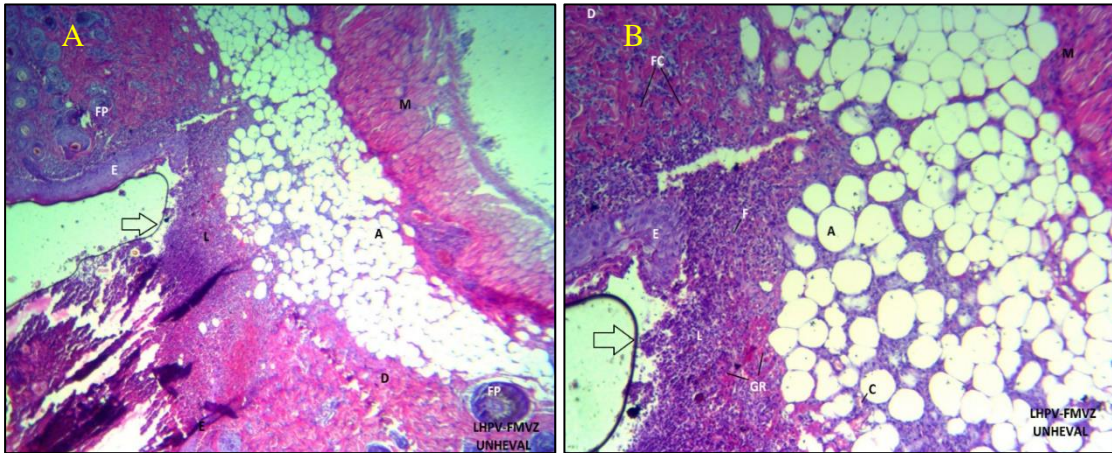
### 3.1.2. Del estudio histológico.

Las características histológicas del proceso de cicatrización, halladas a los 10 días, en 4 cobayas tomadas al azar de los dos grupos. Dos cobayas del grupo experimental 2 (tratado con ungüento dHIPOGLÓS) y dos cobayas del grupo control; en caso del grupo experimental 1 se evaluó día a día la evolución en cobayas diferentes pertenecientes al grupo y un segundo estudio al final del ensayo.

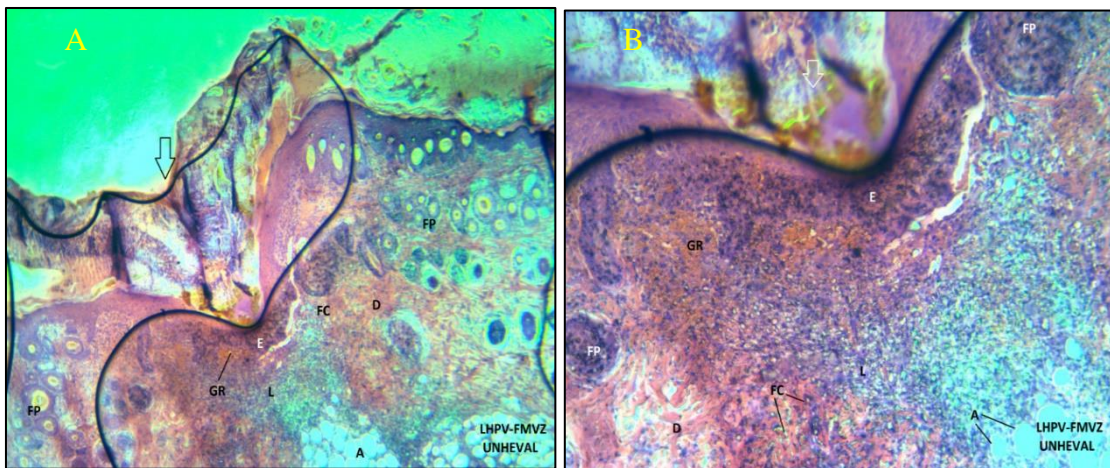
#### GRUPO EXPERIMENTAL 1 TRATADOS CON EXTRACTO ETANOLICO DEL CLADODIO DE LA TUNA (*Opuntia ficus indica*).



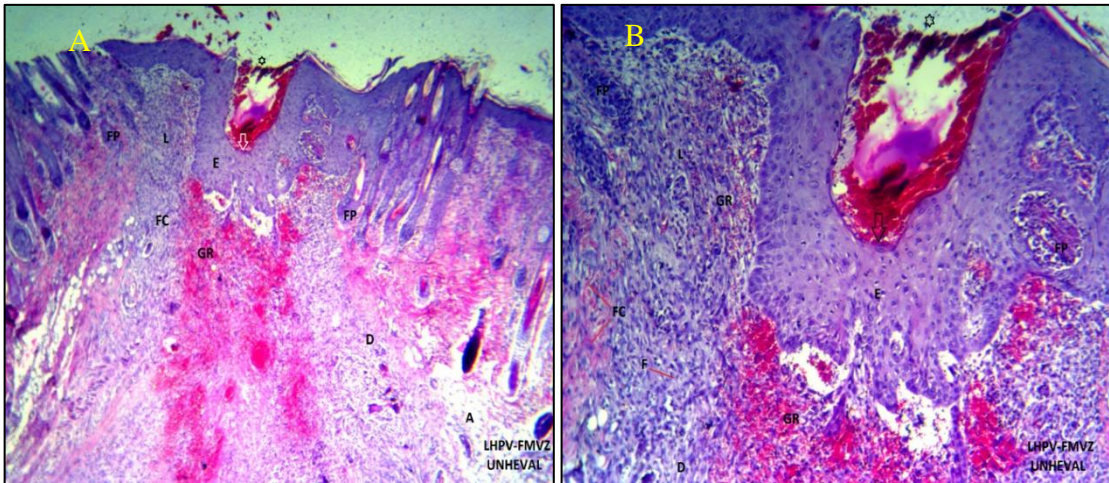
**Figura 2. Microfotografía de piel de cobaya N°7. Tratado con extracto etanólico. Día 01.** A. Se observa en la lesión (Flecha) una discontinuidad de la epidermis con inserción del extracto etanólico y el proceso de coagulación con fibrina y plaquetas, necesaria para la coagulación sanguínea, también se observan gran infiltración de leucocitos (L) y fibras de colágeno (FC) muy pálidas a nivel de la lesión en la dermis (D), se observa la gran cantidad de folículos pilosos (FP) muy alejadas de la lesión. Tinción H-E. (4X). B. Se observa en la lesión (Flecha) el extracto etanólico y el proceso de coagulación con fibrina y plaquetas, necesaria para la coagulación sanguínea, también se observan gran infiltración de leucocitos (L), fibroblastos (FB), glóbulos rojos (GR) extravasados y en vasos sanguíneos (VS) y fibras de colágeno (FC) muy pálidas a nivel de la lesión en la dermis (D), se observa también fibras musculares (M). Tinción H-E. (40X). **Fuente:** Elaboración propia en el Laboratorio de Histología y Patología Veterinaria. UNHEVAL.



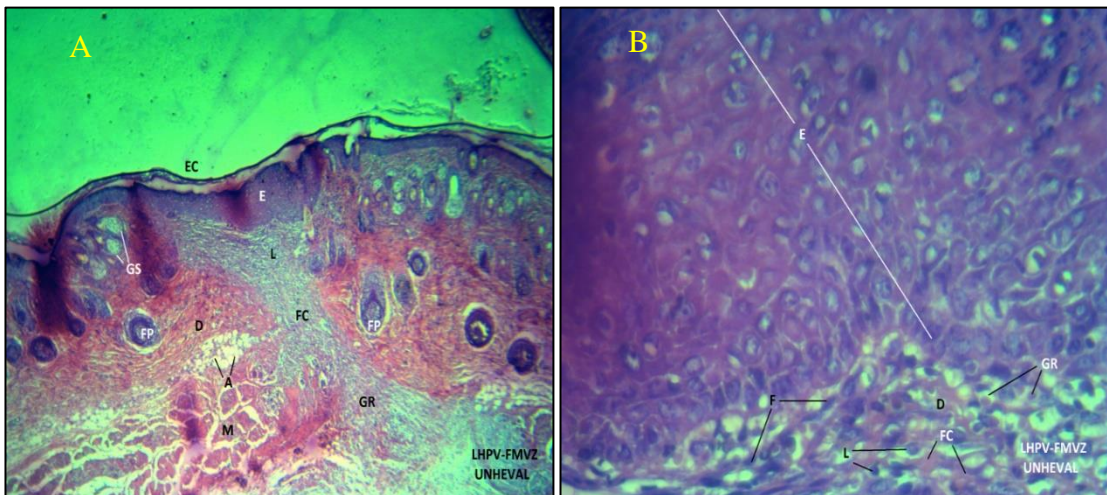
**Figura 3. Microfotografía de piel de cobaya N°8. Tratado con extracto etanólico. Día 02.** A. Se observa en la lesión (Flecha) la epidermis (E) discontinua con inserción del extracto etanólico y el proceso de coagulación con fibrina y plaquetas, necesaria para la coagulación sanguínea, también se observan gran infiltración de leucocitos (L) y fibras de colágeno (FC) muy pálidas a nivel de la lesión en la dermis (D), además de células adipocitos (A) y musculares (M), se observa gran cantidad de folículos pilosos (FP) muy alejadas de la lesión. Tinción H-E. (4X). B. Se observa en la lesión (Flecha) la epidermis (E) todavía está discontinua pero con proliferación de queratinocitos, con inserción del extracto etanólico y el proceso de coagulación con fibrina y plaquetas, necesaria para la coagulación sanguínea, también se observan gran infiltración de leucocitos (L), glóbulos rojos (GR) extravasados y en capilares (C) con marcada angiogénesis, fibroblastos (F) y fibras de colágeno (FC) muy pálidas a nivel de la lesión en la dermis (D), además de células adipocitos (A) y musculares (M). Tinción H-E. (40X). **Fuente:** Elaboración propia en el Laboratorio de Histología y Patología Veterinaria. UNHEVAL.



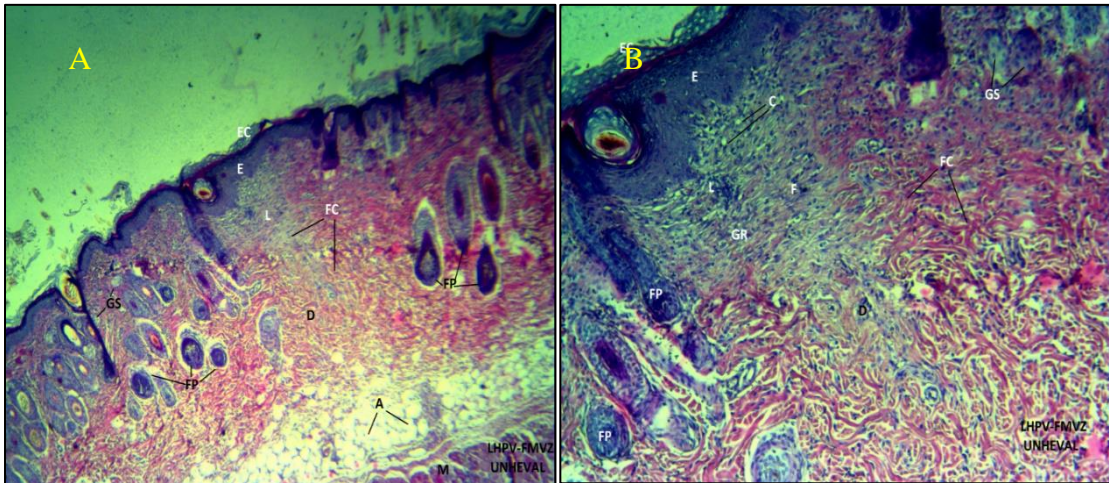
**Figura 4. Microfotografía de piel de cobaya N°1. Tratado con extracto etanólico. Día 03.** A. Se observa en la lesión la epidermis (E) con proliferación de los queratinocitos que son las células principales de la epidermis, que migran desde los bordes de la herida y los folículos pilosos para cerrar la heridas, además de una costra (Flecha) en la parte superior de la lesión, también se observan gran infiltración de leucocitos (L), Glóbulos rojos (GR) extravasados y fibras de colágeno (FC) muy pálidas a nivel de la lesión en la dermis (D), además de células adipocitos (A), se observa gran cantidad de folículos pilosos (FP) muy alejadas de la lesión. Tinción H-E. (4X). B. Se observa en la lesión la epidermis (E) con proliferación de los queratinocitos que son las células principales de la epidermis, que migran desde los bordes de la herida y los folículos pilosos para cerrar la heridas, además de una costra (Flecha) en la parte superior de la lesión, también se observan gran infiltración de leucocitos (L), Glóbulos rojos (GR) extravasados y fibras de colágeno (FC) muy pálidas a nivel de la lesión en la dermis (D), además de células adipocitos (A), se observa folículos pilosos (FP) muy alejadas de la lesión. Tinción H-E. (10X). **Fuente:** Elaboración propia en el Laboratorio de Histología y Patología Veterinaria. UNHEVAL.



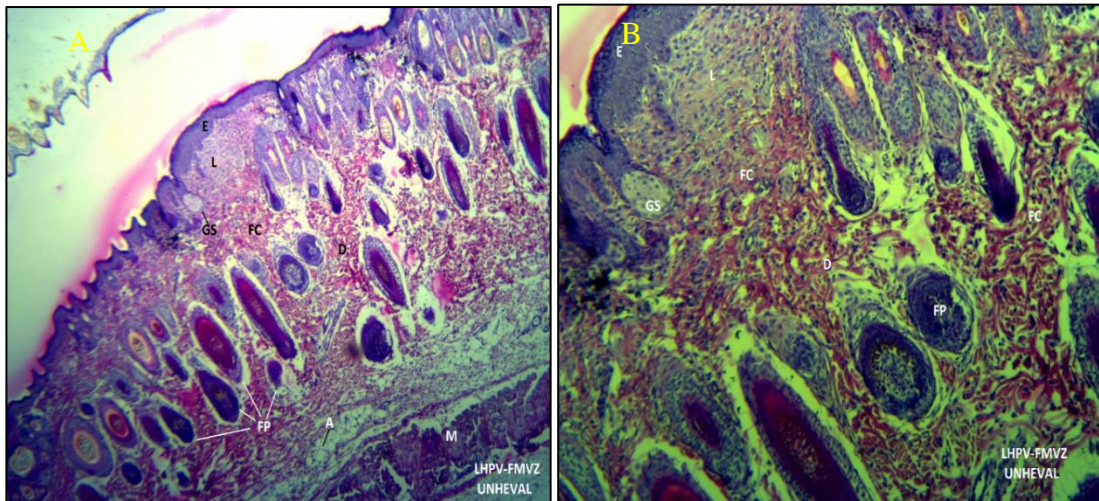
**Figura 5. Microfotografía de piel de cobaya N°4. Tratado con extracto etanólico. Día 04.** A. Se observa en la lesión (Flecha) la proliferación de los queratinocitos que son las células principales de la epidermis (E) que se encuentra casi reparado, además de una costra (\*) en la parte superior de la lesión, también se observan gran infiltración de leucocitos (L), Glóbulos rojos (GR) extravasados y fibras de colágeno (FC) muy pálidas a nivel de la lesión en la dermis (D), además de células adipocitos (A), de la misma manera se observa gran cantidad de folículos pilosos (FP) muy alejadas de la lesión. Tinción H-E. (4X). B. Se observa en la lesión (Flecha) la proliferación de los queratinocitos que son las células principales de la epidermis (E) que se encuentra reparado, además de una costra (\*) en la parte superior de la lesión, también se observan gran infiltración de leucocitos (L), Glóbulos rojos (GR) extravasados y con marcada angiogénesis y fibras de colágeno (FC) muy pálidas a nivel de la lesión en la dermis (D), además de proliferación de fibroblastos (F), de la misma manera se observa gran cantidad de folículos pilosos (FP) muy alejadas de la lesión. Tinción H-E. (40X). **Fuente:** Elaboración propia en el Laboratorio de Histología y Patología Veterinaria. UNHEVAL.



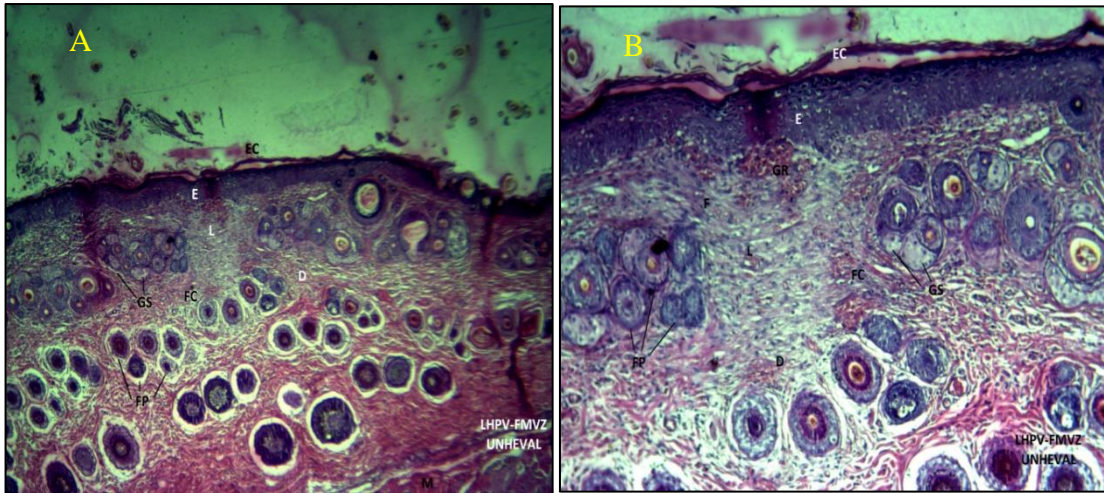
**Figura 6. Microfotografía de piel de cobaya N°10. Tratado con extracto etanólico. Día 05.** A: Se observa a nivel de la lesión la epidermis (E) regenerado con un estrato corneo (EC) delgado, también se observan gran infiltración de leucocitos (L), Glóbulos rojos (GR) extravasados y fibras de colágeno (FC) muy pálidas a nivel de la lesión en la dermis (D), además de células adipocitos (A), de la misma manera se observa gran cantidad de folículos pilosos (FP) y glándulas sebáceas (GS) muy alejadas de la lesión. Fibras musculares (M). Tinción H-E. (4X). B. Se observa a nivel de la lesión la epidermis (E) regenerado con gran cantidad de queratinocitos, también se observan gran infiltración de leucocitos (L), Glóbulos rojos (GR) extravasados, fibroblastos (F) y fibras de colágeno (FC) muy pálidas a nivel de la lesión en la dermis (D). Tinción H-E. (40X). **Fuente:** Elaboración propia en el Laboratorio de Histología y Patología Veterinaria. UNHEVAL.



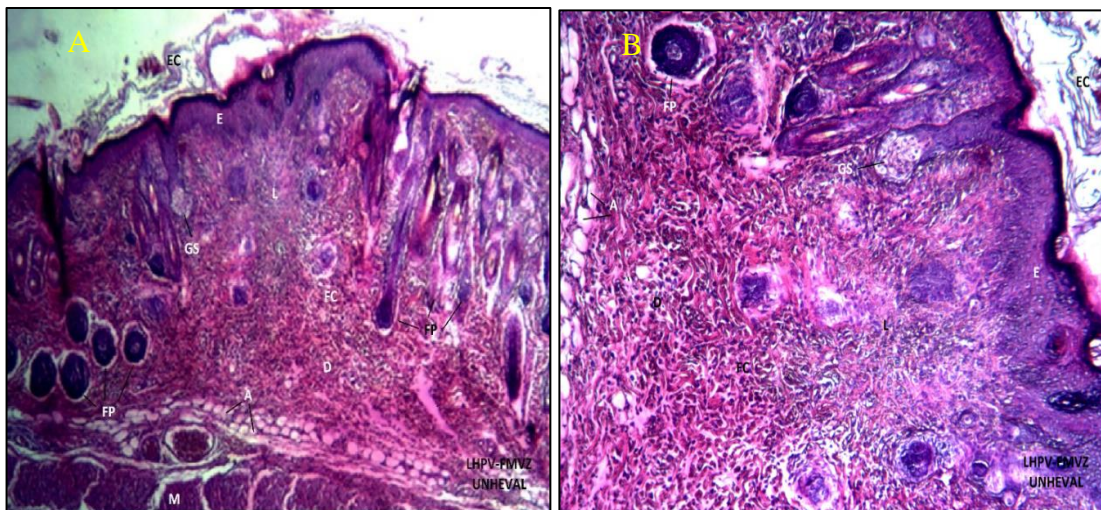
**Figura 7. Microfotografía de piel de cobaya N°2. Tratado con extracto etanólico. Día 06.** A. Se observa a nivel de la lesión la epidermis (E) regenerado, con un estrato corneo (EC) engrosado, también se observan gran infiltración de leucocitos (L), Glóbulos rojos extravasados y fibras de colágeno (FC) muy pálidas a nivel de la lesión en la dermis (D), además de células adipocitos (A), de la misma manera se observa gran cantidad de folículos pilosos (FP) y glándulas sebáceas (GS) alejadas de la lesión. Fibras musculares (M). Tinción H-E. (4X). B. Se observa a nivel de la lesión la epidermis (E) regenerado, con un estrato corneo (EC) engrosado, todavía se observan gran infiltración de leucocitos (L), fibroblastos (F), Glóbulos rojos extravasados con ligera angiogénesis (C) y reordenamiento de las fibras de colágeno (FC), pero todavía muy pálidas a nivel de la lesión en la dermis (D), de la misma manera se observa gran cantidad de folículos pilosos (FP) y glándulas sebáceas (GS) alejadas de la lesión. Tinción H-E. (10X). **Fuente:** Elaboración propia en el Laboratorio de Histología y Patología Veterinaria. UNHEVAL.



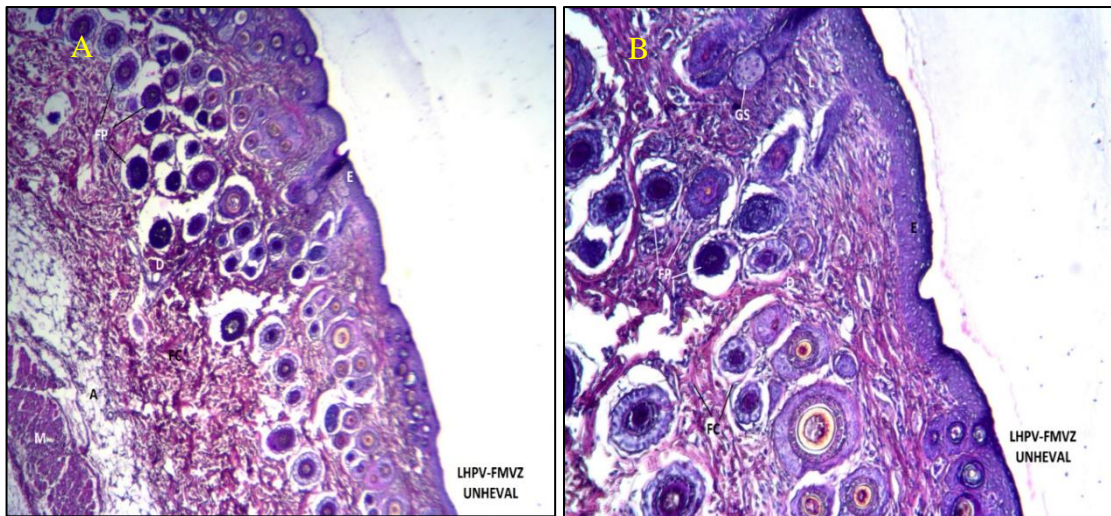
**Figura 8. Microfotografía de piel de cobaya N°3. Tratado con extracto etanólico. Día 07.** A. Se observa a nivel de la lesión la epidermis (E) completamente regenerado, también se observan poca infiltración de leucocitos (L) y fibras de colágeno (FC) bien ordenadas a nivel de la lesión en la dermis (D), además de células adipocitos (A), de la misma manera se observa gran cantidad de folículos pilosos (FP) y glándulas sebáceas (GS) muy cercanas de la lesión; además de fibras musculares (M). Tinción H-E. (4X). B. Se observa a nivel de la lesión la epidermis (E) completamente regenerado, también se observan poca infiltración de leucocitos (L) y fibras de colágeno (FC) bien ordenadas a nivel de la lesión en la dermis (D), de la misma manera se observa gran cantidad de folículos pilosos (FP) y glándulas sebáceas (GS) muy cercanas de la lesión. Tinción H-E. (10X). **Fuente:** Elaboración propia en el Laboratorio de Histología y Patología Veterinaria. UNHEVAL.



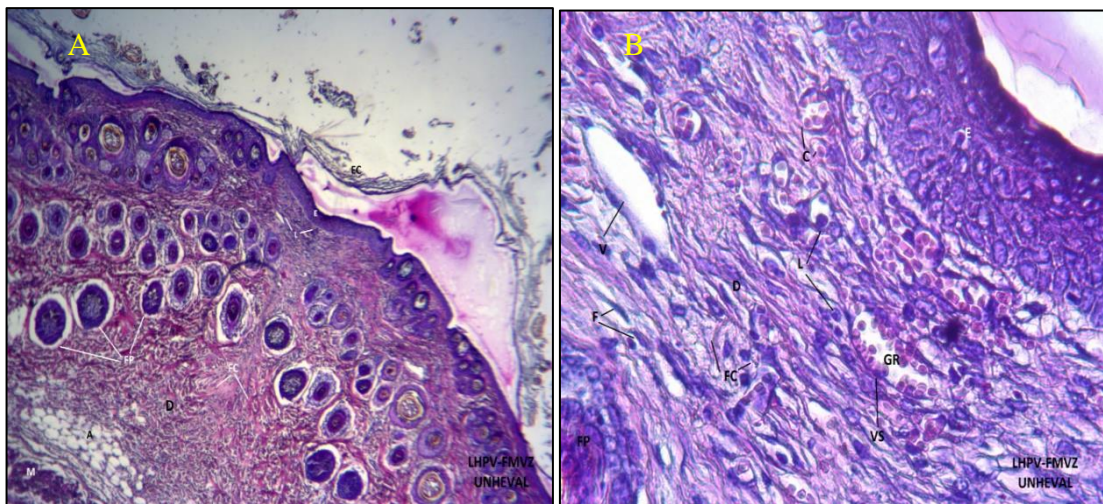
**Figura 9. Microfotografía de piel de cobaya N°5. Tratado con extracto etanólico. Día 08.** A. Se observa a nivel de la lesión la epidermis (E) completamente regenerado, con un estrato córneo (EC) delgado, también se observan poca infiltración de leucocitos (L) y glóbulos rojos, además de fibras de colágeno (FC) bien ordenadas a nivel de la lesión en la dermis (D), de la misma manera se observa gran cantidad de folículos pilosos (FP) y glándulas sebáceas (GS) muy cercanas de la lesión; además de fibras musculares (M). Tinción H-E. (4X). B. Se observa a nivel de la lesión la epidermis (E) completamente regenerado, con un estrato córneo (EC) delgado, también se observan poca infiltración de leucocitos (L) y glóbulos rojos en capilares (GR), presencia de fibroblastos (F), además de fibras de colágeno (FC) bien ordenadas a nivel de la lesión en la dermis (D), de la misma manera se observa gran cantidad de folículos pilosos (FP) y glándulas sebáceas (GS) muy cercanas de la lesión. Tinción H-E. (10X). **Fuente:** Elaboración propia en el Laboratorio de Histología y Patología Veterinaria. UNHEVAL.



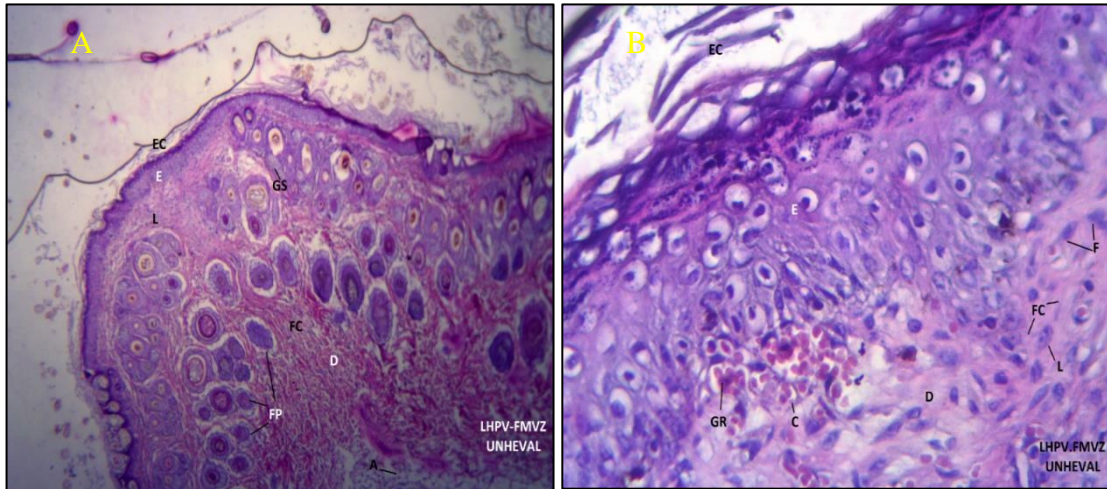
**Figura 10. Microfotografía de piel de cobaya N°9. Tratado con extracto etanólico. Día 09.** A. Se observa a nivel de la lesión la epidermis (E) completamente regenerado, con un estrato córneo (EC) más engrosado, también se observan poca infiltración de leucocitos (L), se observa más fibras de colágeno (FC) bien ordenadas a nivel de la lesión en la dermis (D), de la misma manera se observa algunos folículos pilosos (FP) y glándulas sebáceas (GS) muy cercanas de la lesión; además de fibras musculares (M) y adipocitos (A). Tinción H-E. (4X). B. Se observa a nivel de la lesión la epidermis (E) completamente regenerado, con un estrato córneo (EC) más engrosado, también se observan poca infiltración de leucocitos (L), se observa más fibras de colágeno (FC) bien ordenadas a nivel de la lesión en la dermis (D), de la misma manera se observa algunos folículos pilosos (FP) y glándulas sebáceas (GS) muy cercanas de la lesión; además de adipocitos (A). Tinción H-E. (10X). **Fuente:** Elaboración propia en el Laboratorio de Histología y Patología Veterinaria. UNHEVAL.



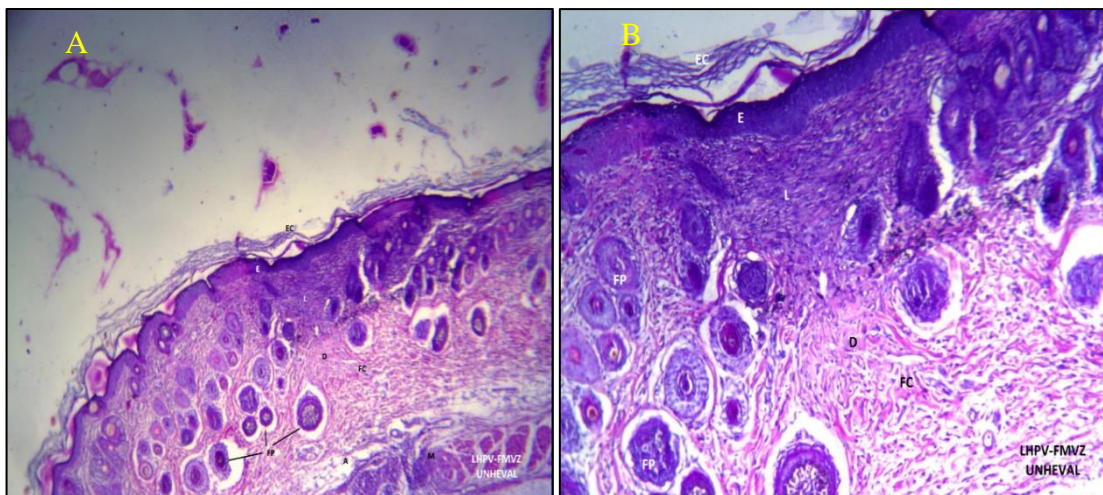
**Figura 11. Microfotografía de piel de cobaya N°1. Tratado con extracto etanólico. Día 10.** A. Se observa la epidermis (E) completamente regenerado, se observa fibras de colágeno (FC) ordenadas a nivel de la lesión en la dermis (D) y poca infiltración de leucocitos, de la misma manera se observa muchos folículos pilosos (FP) a nivel de la lesión; además de fibras musculares (M) y adipocitos (A).. Tinción H-E. B. Se observa la epidermis (E) completamente regenerado, también fibras de colágeno (FC) ordenadas a nivel de la lesión en la dermis (D) con poca infiltración de leucocitos (L), de la misma manera se observa muchos folículos pilosos (FP) y glándulas sebáceas (GS) a nivel de la lesión. Tinción H-E. (10X). **Fuente:** Elaboración propia en el Laboratorio de Histología y Patología Veterinaria. UNHEVAL.



**Figura 12. Microfotografía de piel de cobaya N°2. Tratado con extracto etanólico. Día 10.** A. Se observa la epidermis (E) completamente regenerado con un estrato corneo (EC) engrosado, se observa fibras de colágeno (FC) ordenadas a nivel de la lesión en la dermis (D) y poca infiltración de leucocitos(L), de la misma manera se observa muchos folículos pilosos (FP) a nivel de la lesión; además de fibras musculares (M) y adipocitos (A). Tinción H-E. (4X). B. Se observa la epidermis (E) completamente regenerado, también se observa fibras de colágeno (FC) ordenadas a nivel de la lesión en la dermis (D), fibroblastos (F) y poca infiltración de leucocitos (L) con glóbulos rojos (GR) extravasados, en capilares (C) y venas (V), de la misma manera se observa folículo piloso (FP) a nivel de la lesión. Tinción H-E. (40X). **Fuente:** Elaboración propia en el Laboratorio de Histología y Patología Veterinaria. UNHEVAL.

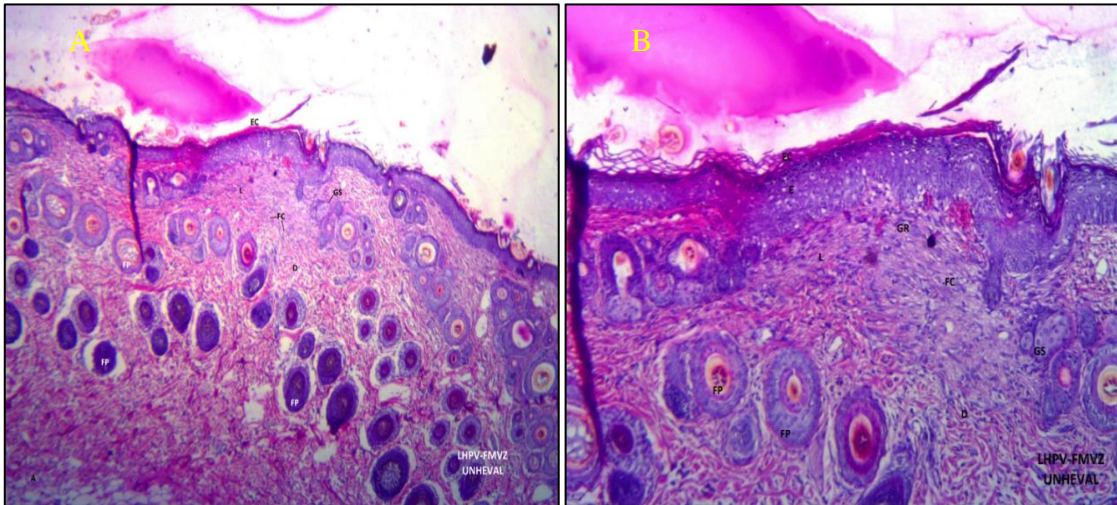


**Figura 13. Microfotografía de piel de cobaya N°3. Tratado con extracto etanólico. Día 10. A.** Se observa la epidermis (E) completamente regenerado con un estrato corneo (EC) ligeramente engrosado, se observa fibras de colágeno (FC) ordenadas a nivel de la lesión en la dermis (D) y poca infiltración de leucocitos(L), de la misma manera se observa muchos folículos pilosos (FP) a nivel de la lesión; además de adipocitos (A). Tinción H-E. (4X). **B.** Se observa la epidermis (E) completamente regenerado con un estrato corneo (EC) ligeramente engrosado, se observa fibras de colágeno (FC) ordenadas a nivel de la lesión en la dermis (D) con fibroblastos (F) y poca infiltración de leucocitos(L), de la misma manera se observa glóbulos rojos (GR) en capilares (C). Tinción H-E. (4X). **Fuente:** Elaboración propia en el Laboratorio de Histología y Patología Veterinaria. UNHEVAL.

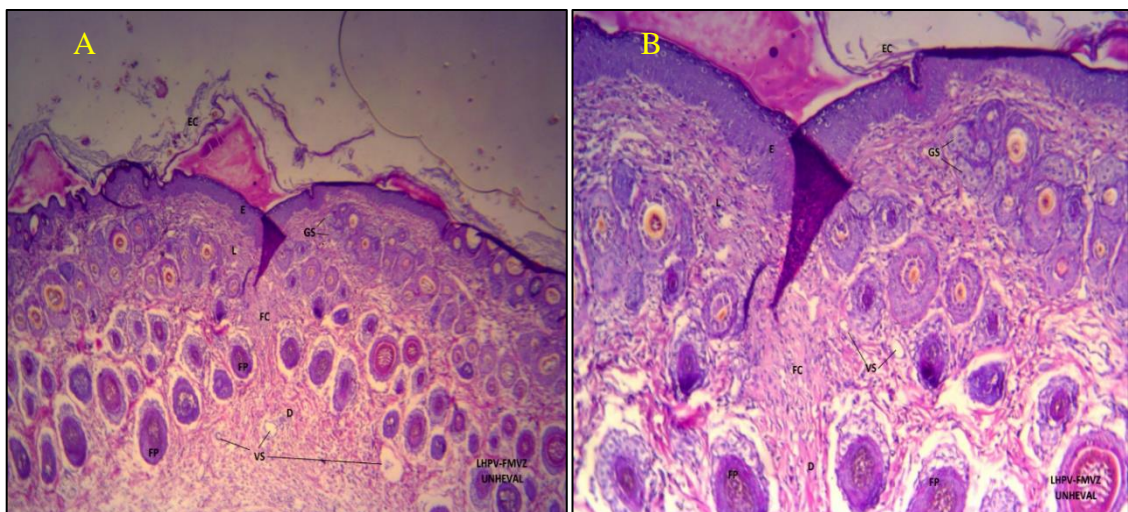


**Figura 14. Microfotografía de piel de cobaya N°4. Tratado con extracto etanólico. Día 10. A.** Se observa la epidermis (E) completamente regenerado con un estrato corneo (EC) ligeramente engrosado, se observa fibras de colágeno (FC) ordenadas a nivel de la lesión en la dermis (D) y con infiltración de leucocitos (L) a nivel de la lesión, de la misma manera se observa muchos folículos pilosos (FP) cercanos a la lesión; además de adipocitos (A) y fibras musculares (M). Tinción H-E. (4X). **B.** Se observa la epidermis (E) completamente regenerado con un estrato corneo (EC) ligeramente engrosado, se observa fibras de colágeno (FC) ordenadas a nivel de la lesión en la dermis (D) y con infiltración de leucocitos(L) a nivel de la lesión, de la misma manera se observa muchos folículos pilosos (FP) cercanos a la lesión. Tinción H-E. (10X). **Fuente:** Elaboración propia en el Laboratorio de Histología y Patología Veterinaria. UNHEVAL.

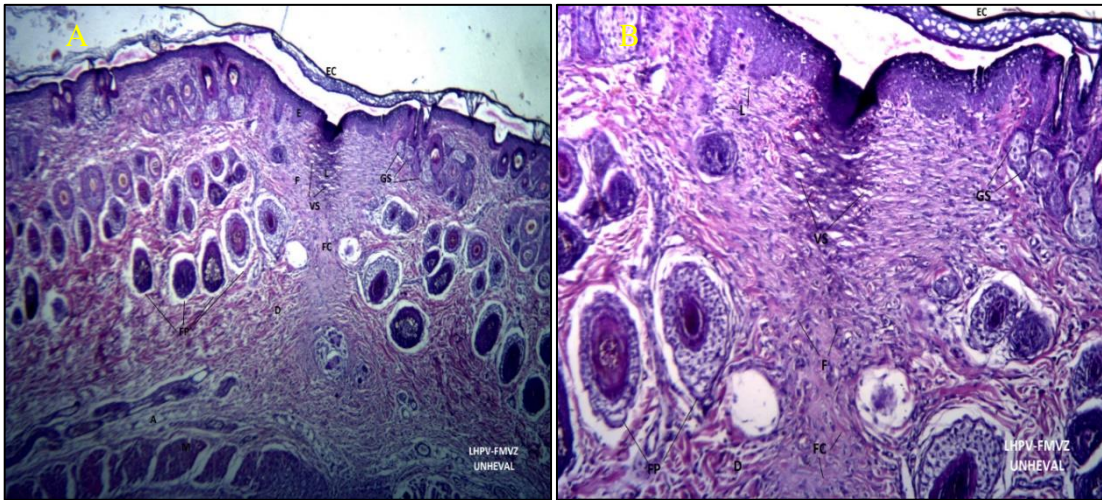




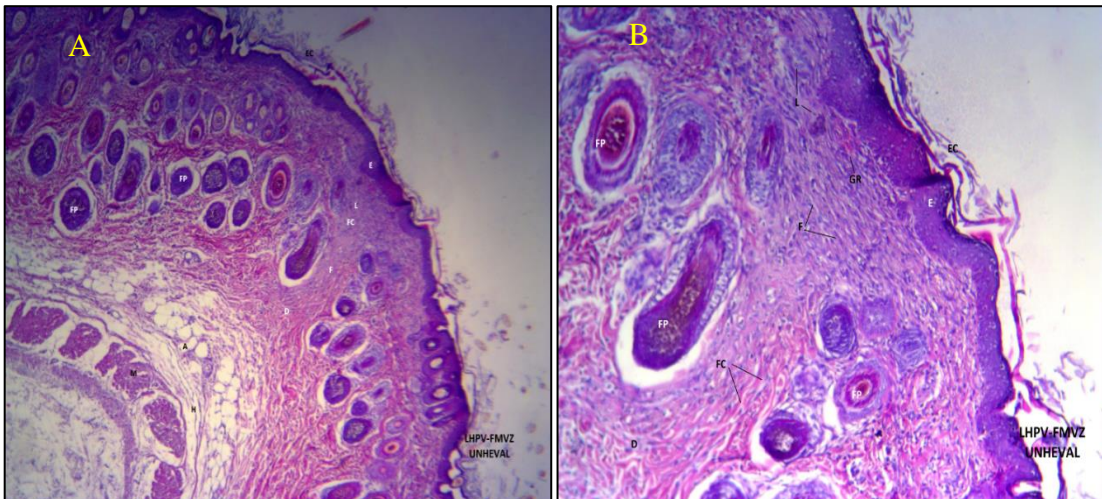
**Figura 15. Microfotografía de piel de cobaya N°5. Tratado con extracto etanólico. Día 10. A.** Se observa la epidermis (E) completamente regenerado con un estrato corneo (EC) ligeramente engrosado, se observa fibras de colágeno (FC) ordenadas a nivel de la lesión en la dermis (D) y poca infiltración de leucocitos(L), de la misma manera se observa muchos folículos pilosos (FP) a nivel de la lesión; además de adipocitos (A). Tinción H-E. (4X). **B.** Se observa la epidermis (E) completamente regenerado con un estrato corneo (EC) ligeramente engrosado, se observa fibras de colágeno (FC) ordenadas a nivel de la lesión en la dermis (D) con infiltración de leucocitos(L) y glóbulos rojos (GR) a nivel de la lesión, de la misma manera se observa muchos folículos pilosos (FP) cercanos a la lesión. Tinción H-E. (10X). **Fuente:** Elaboración propia en el Laboratorio de Histología y Patología Veterinaria. UNHEVAL.



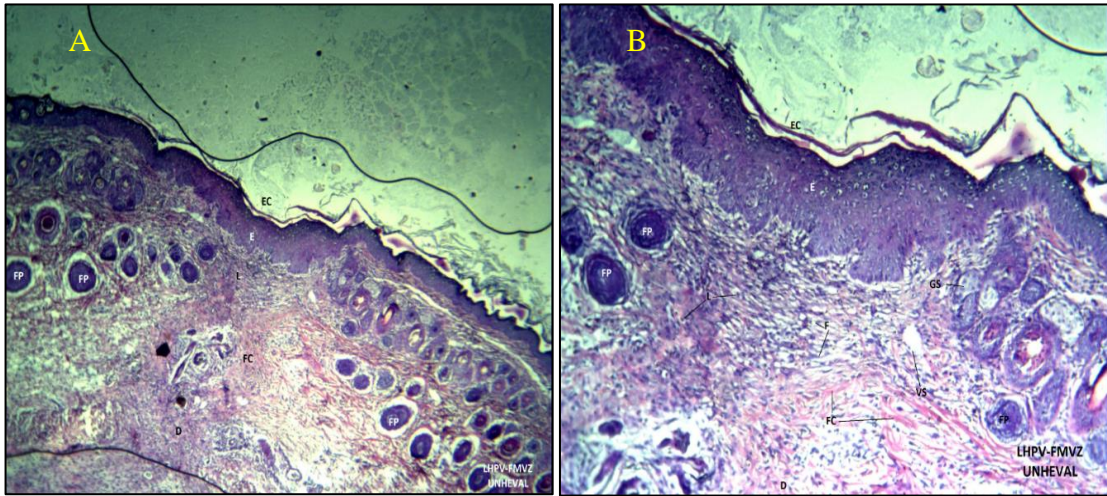
**Figura 16. Microfotografía de piel de cobaya N°6. Tratado con extracto etanólico. Día 10. A.** Se observa la epidermis (E) completamente regenerado con un estrato corneo (EC) ligeramente engrosado, se observa fibras de colágeno (FC) ordenadas a nivel de la lesión en la dermis (D) y poca infiltración de leucocitos(L), de la misma manera se observa muchos folículos pilosos (FP), glándulas sebáceas (GS) y vasos sanguíneos (VS) cerca al nivel de la lesión. Tinción H-E. (4X). **B.** Se observa la epidermis (E) completamente regenerado con un estrato corneo (EC) ligeramente engrosado, se observa fibras de colágeno (FC) ordenadas a nivel de la lesión en la dermis (D) y con infiltración de leucocitos (L) a nivel de la lesión, de la misma manera se observa muchos folículos pilosos (FP), glándulas sebáceas (GS) y vasos sanguíneos (VS) cercanos a la lesión. Tinción H-E. (10X). **Fuente:** Elaboración propia en el Laboratorio de Histología y Patología Veterinaria. UNHEVAL.



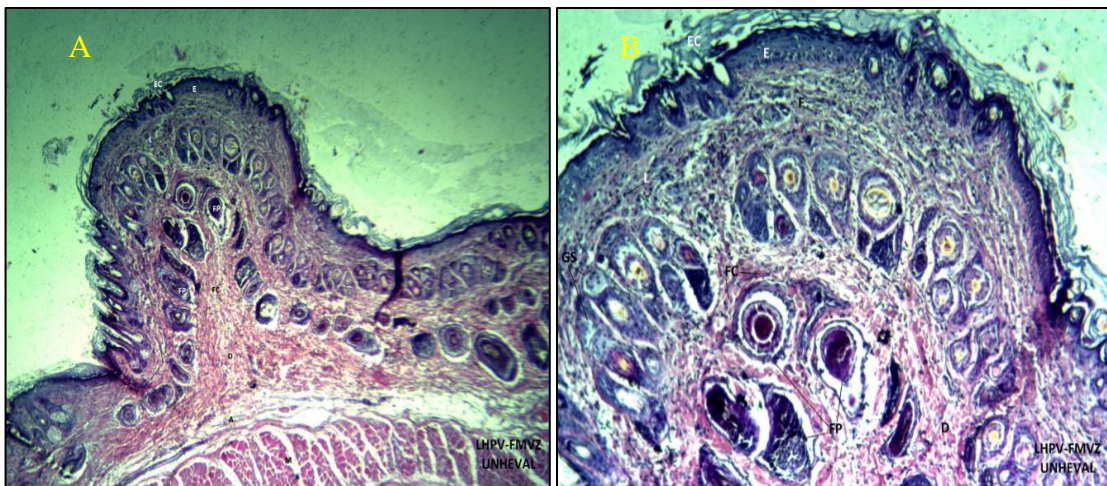
**Figura 17. Microfotografía de piel de cobaya N°7. Tratado con extracto etanólico. Día 10.** A. Se observa la epidermis (E) completamente regenerado con un estrato corneo (EC) ligeramente engrosado, se observa fibras de colágeno (FC) ordenándose a nivel de la lesión en la dermis (D) y ligera infiltración de leucocitos (L) y fibroblastos (F), de la misma manera se observa muchos folículos pilosos (FP) cercano a la lesión y vasos sanguíneos (VS) a nivel de la lesión; además de adipocitos (A) y fibras musculares (M) en la hipodermis. Tinción H-E. (4X). B. Se observa la epidermis (E) completamente regenerado con un estrato corneo (EC) ligeramente engrosado, se observa fibras de colágeno (FC) ordenadas a nivel de la lesión en la dermis (D), con infiltración de leucocitos (L), fibroblastos (F) y vasos sanguíneos (VS) a nivel de la lesión, de la misma manera se observa muchos folículos pilosos (FP) y glándulas sebáceas (GS) cercanos a la lesión. Tinción H-E. (10X). **Fuente:** Elaboración propia en el Laboratorio de Histología y Patología Veterinaria. UNHEVAL.



**Figura 18. Microfotografía de piel de cobaya N°8. Tratado con extracto etanólico. Día 10.** A. Se observa la epidermis (E) completamente regenerado con un estrato corneo (EC) ligeramente engrosado, se observa fibras de colágeno (FC) reordenándose a nivel de la lesión en la dermis (D), todavía con infiltración de leucocitos (L) y fibroblastos (F), de la misma manera se observa muchos folículos pilosos (FP) cercanos a la lesión; además de adipocitos (A) y fibras musculares (M) a nivel de la hipodermis. Tinción H-E. (4X). B. Se observa la epidermis (E) completamente regenerado con un estrato corneo (EC) ligeramente engrosado, se observa fibras de colágeno (FC) reordenadas a nivel de la lesión en la dermis (D) y con infiltración de leucocitos (L), fibroblastos (F) y glóbulos rojos (GR) a nivel de la lesión, de la misma manera se observa muchos folículos pilosos (FP) cercanos a la lesión. Tinción H-E. (10X). **Fuente:** Elaboración propia en el Laboratorio de Histología y Patología Veterinaria. UNHEVAL.

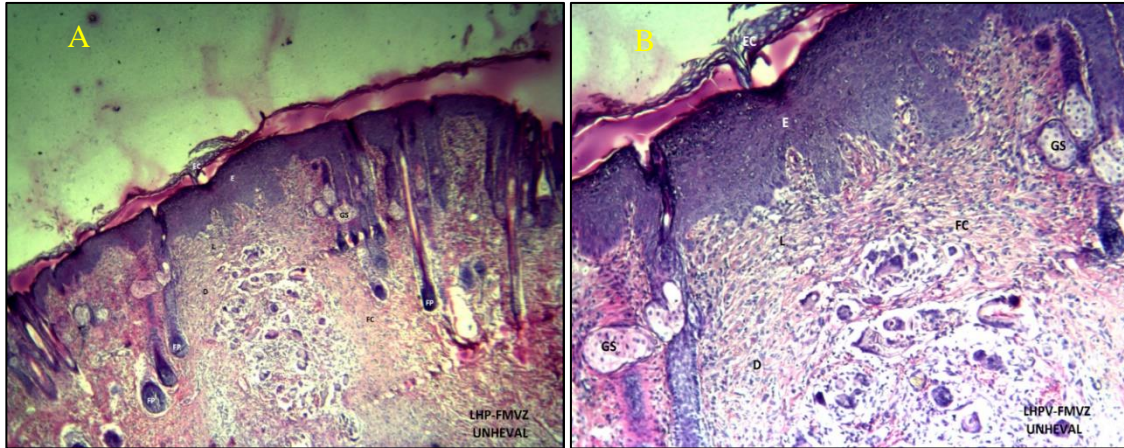


**Figura 19.** Microfotografía de piel de cobaya N°9. Tratado con extracto etanólico. Día 10. **A.** Se observa la epidermis (E) completamente regenerado con un estrato corneo (EC) delgado, se observa fibras de colágeno (FC) ordenadas a nivel de la lesión en la dermis (D) y poca infiltración de leucocitos(L), de la misma manera se observa muchos folículos pilosos (FP) alejados de la lesión. Tinción H-E. (4X). **B.** Se observa la epidermis (E) completamente regenerado con un estrato corneo (EC) ligeramente engrosado, se observa fibras de colágeno (FC) ordenadas a nivel de la lesión en la dermis (D) y con infiltración de leucocitos (L) y fibroblastos (F) a nivel de la lesión, de la misma manera se observa muchos folículos pilosos (FP) y vasos sanguíneos (VS) cercanos a la lesión. Tinción H-E. (10X). **Fuente:** Elaboración propia en el Laboratorio de Histología y Patología Veterinaria. UNHEVAL.

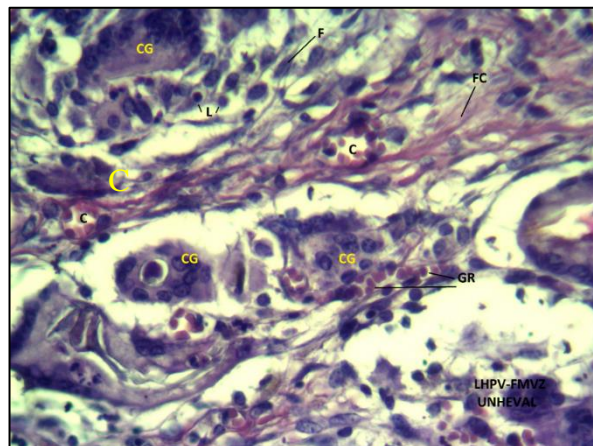


**Figura 20.** Microfotografía de piel de cobaya N°10. Tratado con extracto etanólico. Día 10. **A.** Se observa la epidermis (E) completamente regenerado con un estrato corneo (EC) engrosado, se observa fibras de colágeno (FC) ordenadas a nivel de la lesión en la dermis (D) y poca infiltración de leucocitos(L), de la misma manera se observa muchos folículos pilosos (FP) a nivel de la lesión. A nivel de la hipodermis se observa gran cantidad de adipositos (A) y fibras musculares (M). Tinción H-E. (4X). **B.** Se observa la epidermis (E) completamente regenerado con un estrato corneo (EC) engrosado, se observa fibras de colágeno (FC) ordenadas a nivel de la lesión en la dermis (D) y con infiltración de leucocitos (L) y fibroblastos (F) a nivel de la lesión, de la misma manera se observa muchos folículos pilosos (FP) y glándulas sebáceas (GS) cercanos a la lesión. Tinción H-E. (10X). **Fuente:** Elaboración propia en el Laboratorio de Histología y Patología Veterinaria. UNHEVAL.

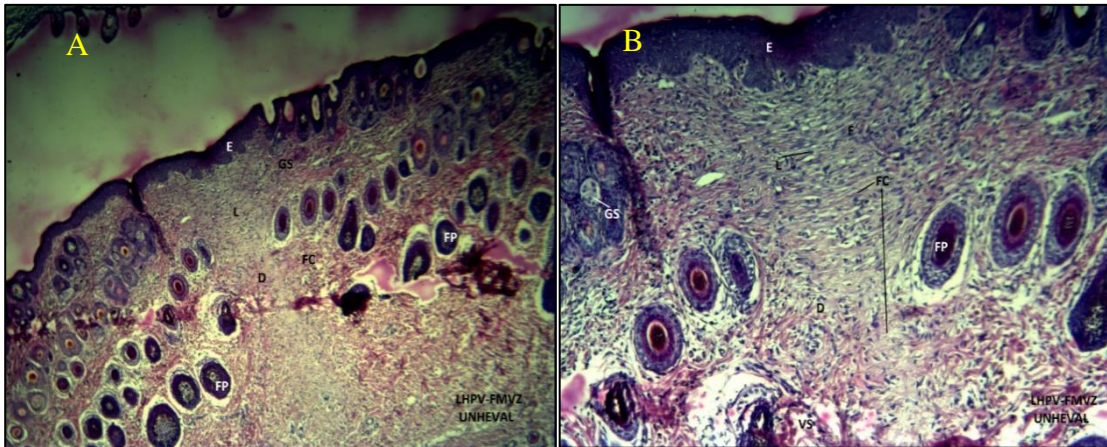
## GRUPO EXPERIMENTAL 2 TRATADO CON UNGÜENTO dHIPOGLÓS



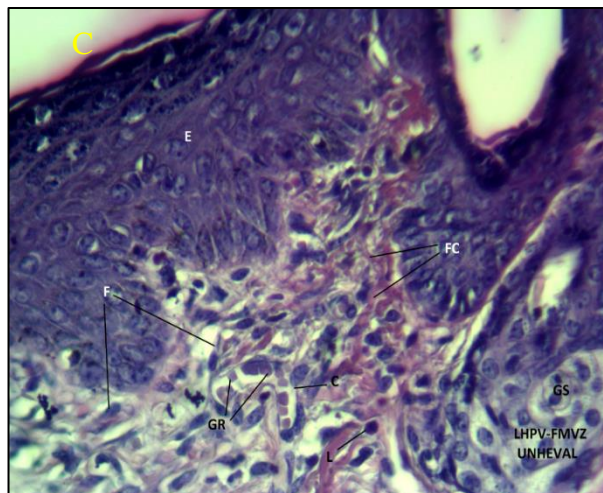
**Figura 21. Microfotografía de piel de cobaya N°5. Tratado con ungüento dHIPOGLÓS. Día 10. A.** Se observa en la epidermis (E) la regeneración, con un estrato córneo (EC) con pocas capas queratinizadas, también se observan gran infiltración de leucocitos (L) y fibras de colágeno (FC) muy pálidas a nivel de la lesión en la dermis (D), se observa la gran cantidad de folículos pilosos (FP) muy alejadas de la lesión, además también se observan glándulas sebáceas (GS). Tinción H-E. (4X). **B.** Se observa en la epidermis (E) la regeneración, con un estrato córneo (EC) con pocas capas queratinizadas, también se observan gran infiltración de leucocitos (L) y fibras de colágeno (FC) muy pálidas a nivel de la lesión en la dermis (D), se observa la gran cantidad de glándulas sebáceas (GS). Tinción H-E. (10X). **Fuente:** Elaboración propia en el Laboratorio de Histología y Patología Veterinaria. UNHEVAL.



**Figura 22. Microfotografía de piel de cobaya N°5. Tratado con ungüento dHIPOGLÓS. Día 10. C.** Se observa en la dermis con presencia de células gigantes multinucleadas (CG), presente en inflamaciones crónicas, también se observan infiltración de leucocitos (L), fibroblastos (F) y fibras de colágeno (FC) reordenándose a nivel de la dermis siendo estas muy pálidas todavía, se observa gran cantidad glóbulos rojos (GR) infiltrados en la lesión y en capilares (C) con marcada angiogénesis. Tinción H-E. (40X). **Fuente:** Elaboración propia en el Laboratorio de Histología y Patología Veterinaria. UNHEVAL.

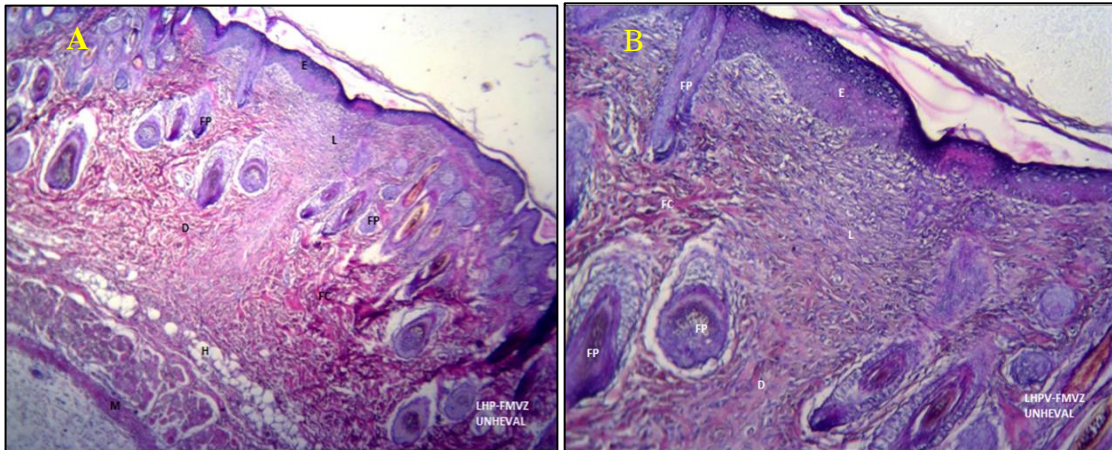


**Figura 23. Microfotografía de piel de cobaya N°6. Tratado con ungüento Dhipoglós. Día 10. A.** Se observa en la epidermis (E) la regeneración, también se observan gran infiltración de leucocitos (L) y fibras de colágeno (FC) muy pálidas a nivel de la lesión en la dermis (D), se observa la gran cantidad de folículos pilosos (FP) muy alejadas de la lesión, además también se observan glándulas sebáceas (GS). Tinción H-E. (4X). **B.** Se observa en la epidermis (E) la regeneración, también se observan gran infiltración de leucocitos (L) y fibras de colágeno (FC) muy pálidas a nivel de la lesión en la dermis (D), se observa la gran cantidad de folículos pilosos (FP) y glándulas sebáceas (GS) alejadas de la lesión, además de vasos sanguíneos (VS). Tinción H-E. (10X). **Fuente:** Elaboración propia en el Laboratorio de Histología y Patología Veterinaria. UNHEVAL.

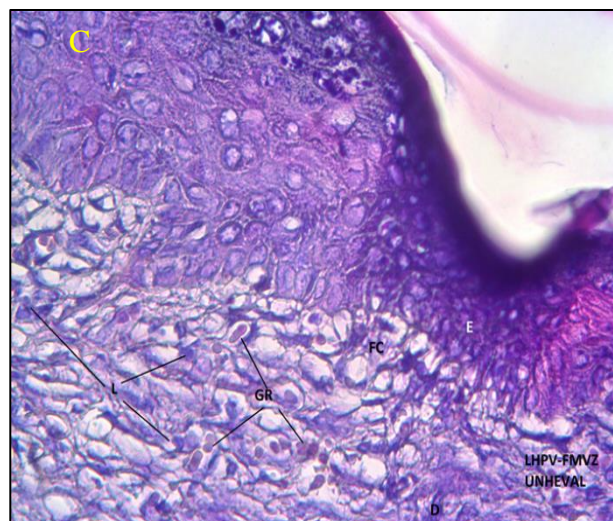


**Figura 24. Microfotografía de piel de cobaya N°6. Tratado con ungüento Dhipoglós. Día 10. C.** Se observa en la dermis con presencia de infiltración de leucocitos (L), fibroblastos (F) y fibras de colágeno (FC) reordenándose a nivel de la dermis siendo estas muy pálidas todavía, se observa gran cantidad glóbulos rojos (GR) infiltrados en la lesión y en capilares (C) con marcada angiogénesis. Glándula sebácea (GS). Epidermis (E). Tinción H-E. (40X). **Fuente:** Elaboración propia en el Laboratorio de Histología y Patología Veterinaria. UNHEVAL.

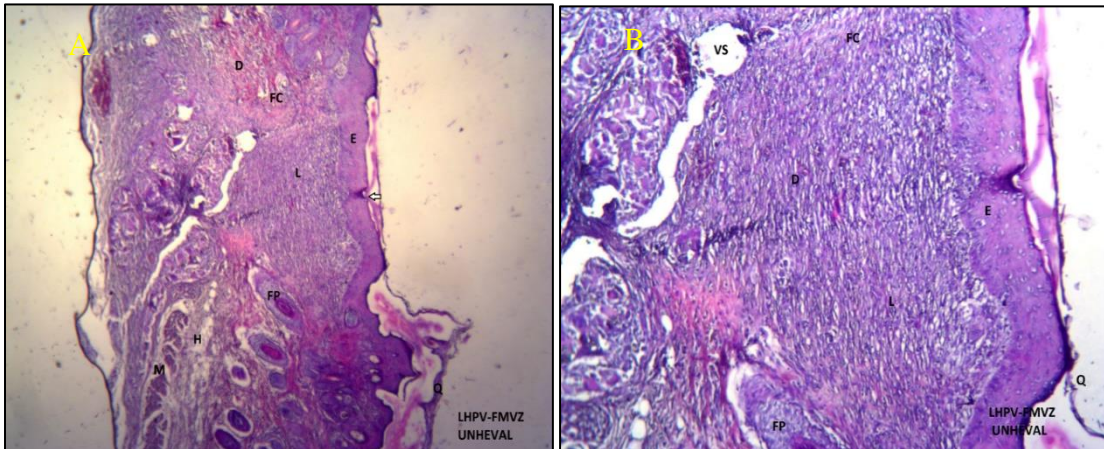
## GRUPO CONTROL TRATADO CON SOLUCIÓN FISIOLÓGICA



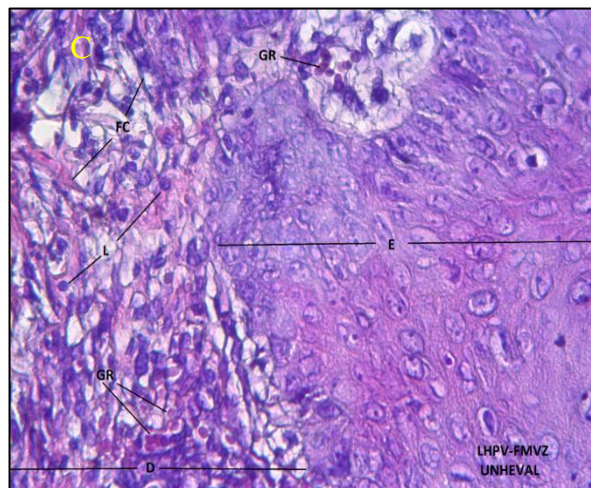
**Figura 25. Microfotografía de piel de cobaya N°1. Tratado con solución fisiológica. Día 10. A.** Se observa en la epidermis (E) la regeneración, pero el estrato córneo posee pocas capas queratinizadas, también se observan gran infiltración de leucocitos (L) y fibras de colágeno (FC) muy pálidas a nivel de la lesión en la dermis (D), se observa la gran cantidad de folículos pilosos (FP) alrededor de la lesión. La Hipodermis (H) y el Musculo esquelético (M) están ordenados normalmente. Tinción H-E. (4X). **B.** Se observa en la epidermis (E) regenerándose, con gran infiltración de leucocitos (L), fibras de colágeno (FC) reordenándose a nivel de la dermis (D), siendo estas muy pálidas todavía, se observa la gran cantidad de folículos pilosos (FP) alrededor de la lesión. Tinción H-E. (10X). **Fuente:** Elaboración propia en el Laboratorio de Histología y Patología Veterinaria. UNHEVAL.



**Figura 26. Microfotografía de piel de cobaya N°1. Tratado con solución fisiológica. Día 10. C.** Se observa en la epidermis (E) regenerándose con presencia de figuras mitóticas, con gran infiltración de leucocitos (L) y fibras de colágeno (FC) reordenándose a nivel de la dermis (D), siendo estas muy pálidas todavía, se observa gran cantidad glóbulos rojos (GR) infiltrados en la lesión y en capilares con marcada angiogénesis. Tinción H-E. (40X). **Fuente:** Elaboración propia en el Laboratorio de Histología y Patología Veterinaria. UNHEVAL.



**Figura 27. Microfotografía de piel de cobaya N°4. Tratado con solución fisiológica. Día 10. A.** Se observa en la epidermis (E) la regeneración (flecha), pero el estrato córneo (Q) posee pocas capas queratinizadas, también se observan gran infiltración de leucocitos (L) y fibras de colágeno (FC) muy pálidas a nivel de la lesión en la dermis (D), se observa la gran cantidad de folículos pilosos (FP) alrededor de la lesión. La Hipodermis (H) y el Musculo esquelético (M) están ordenados normalmente. Tinción H-E. (4X). **B.** Se observa en la epidermis (E) regenerándose pero con poco queratina, gran infiltración de leucocitos (L) y presencia de fibras de colágeno (FC) reordenándose a nivel de la dermis (D), siendo estas muy pálidas todavía, se observa folículos pilosos (FP) alrededor de la lesión, además de un gran vaso sanguíneo (VS). UNHEVAL. Tinción H-E. (10X). **Fuente:** Elaboración propia en el Laboratorio de Histología y Patología Veterinaria.



**Figura 28. Microfotografía de piel de cobaya N°4. Tratado con solución fisiológica. Día 10. C.** Se observa en la epidermis (E) regenerándose con presencia de figuras mitóticas, con gran infiltración de leucocitos (L) y fibras de colágeno (FC) reordenándose a nivel de la dermis (D), siendo estas muy pálidas todavía, se observa gran cantidad glóbulos rojos (GR) infiltrados en la lesión y en capilares con marcada angiogénesis. Tinción H-E. (40X). **Fuente:** Elaboración propia en el Laboratorio de Histología y Patología Veterinaria.

### 3.2. Discusión

García y Ponce (2018) mencionan que el extracto etanólico de *Opuntia ficus indica* L produce regeneración rápida del tejido e inhibición de la inflamación de la piel, coincidiendo con los resultados de la investigación, atribuyendo el efecto cicatrizante a la presencia de polisacáridos que ayudan a la reparación cutánea acelerando la reepitalización de las lesiones de la piel.

La aplicación del extracto etanólico de *Opuntia ficus indica* como cicatrizante de heridas *provocadas en cobayas, demostró tener un tiempo más corto para lograr la caída de las costras, a diferencia de, Mallqui (2017) en el que se evaluó el efecto cicatrizante utilizando concentrado de cetico (Cecropia sp.) en lesiones inducidas practicadas en cobayos, medido en días hasta la caída de la costra que fue de  $6.6 \pm 0.97$  días. Rosales (2002) indica que el tiempo de cicatrización empleando aceite de copaiba (Copaifera sp.) en ratas albinas fue de 8,6 días.*

*Por su parte, Montalvo (2016) evaluó si la aplicación tópica del extracto etanólico de la corteza del cetico (Cecropia sp.) poseía efecto sobre la cicatrización de injurias provocadas en ratones de la cepa Balb C. Determinó que el tiempo de cicatrización utilizando el extracto etanólico de cetico fue de 6.5 días.*



## CONCLUSIONES

El extracto etanólico del cladodio de la tuna (*Opuntia ficus indica*) posee un efecto cicatrizante en las heridas cutáneas inducidas en cobayas.

A nivel histológico se apreció una evidente diferencia entre la reparación de los tres grupos, presentando la epidermis completamente regenerado y más tejido organizado en las cobayas tratadas con extracto etanólico.

## RECOMENDACIÓN

Se recomienda realizar otros estudios, probar diferentes concentraciones de extracto etanólico del cladodio de la tuna (*Opuntia ficus indica*).

Crear nuevas presentaciones farmacéuticas teniendo como principio activo el cladodio de la tuna (*Opuntia ficus indica*).

## BIBLIOGRAFÍA

- Brako, L., & Zarucchi, J. (1993). *Catálogo de las Angiospermas y Gimnospermas del Perú*. Lima: Missouri Botanical Garden.
- Carbonell, J., & Rodríguez, J. (2007). *Manual de suturas en veterinaria*. Zaragoza: SERVET.
- Carrasco, N. (27 de Julio de 2012). *DSpace ESPOCH*. Obtenido de DSpace ESPOCH: <http://dspace.esPOCH.edu.ec/handle/123456789/2019>
- Casas, C. (2005). Tiempo de cicatrización de heridas cutáneas en ratas albinas utilizando sangre de grado (*Croton lechleri*). *Tesis de pregrado*. Universidad Hermilio Valdizán, Huánuco.
- Dellman, H., & Esther, B. (1980). *Histología Veterinaria*. Zaragoza: Acribia.
- Domonkos, A. (1987). *Andrews. Tratado de dermatología*. Barcelona: Salvat editores sa.
- García, J., & Ponce, T. (2018). *Repositorio Universidad de Guayaquil*. Obtenido de Repositorio Universidad de Guayaquil: <http://repositorio.ug.edu.ec/handle/redug/28389>
- Gartner, L., & Hiatt, J. (2008). *Texto atlas de histología*. Ciudad de México: McGraw-Hill / Interamericana de México, S.A.
- Hernández, R., Fernández, C., & Baptista, P. (2014). *Metodología de la investigación*. México D.F.: McGRAW-HILL / INTERAMERICANA EDITORES, S.A. DE C.V.
- Herranz, P., & Santos, X. (2012). *Cicatrices, guía de valoración y tratamiento*. Madrid: Publicidad JUST IN TIME S.L.
- Junqueira, L., & Carneiro, J. (2015). *Histología básica: Texto y atlas*. Madrid: Médica Panamericana.

- Mallqui, F. (2017). Efecto del concentrado de Cetico (*Cecropia* sp.) en la cicatrización de heridas cutáneas inducidas en cobayos (*Cavia porcellus*) - Huánuco 2017. *tesis de pregrado*. Universidad Hermilio Valdizán, Huánuco.
- Medizzini. (2010). *Medizzini*. Obtenido de Medizzini:  
<http://www.medizzine.com/plantas2/nopal.php>
- Miller, P. (2012). *Ecured*. Obtenido de Ecured:  
[https://www.ecured.cu/Tuna\\_Mansa#Taxonom.C3.ADa](https://www.ecured.cu/Tuna_Mansa#Taxonom.C3.ADa)
- Montalvo, E. (2016). Extracto etanólico del cetico (*Cecropia* sp.) sobre cicatrización de injurias provocadas en ratones de la cepa balb c. *Tesis de pregrado*. Universidad Hermilio Valdizán, Huánuco.
- Onmeda. (2007). *Onmeda.es*. Obtenido de Onmeda.es:  
[http://www.onmeda.es/exploración\\_tratamiento/tratamiento\\_cicatrices-definición-3917-2.html](http://www.onmeda.es/exploración_tratamiento/tratamiento_cicatrices-definición-3917-2.html)
- Orozco, M. (2013). *DSpace ESPOCH*. Obtenido de DSpace ESPOCH:  
<http://dspace.esPOCH.edu.ec/bitstream/123456789/2585/1/56T00357.pdf>
- Rosales, V. (2002). Tiempo de cicatrización de heridas cutáneas en ratas albinas utilizando aceite de copaiba (*Copaifera* sp.). *Tesis de pregrado*. Universidad Hermilio Valdizán, Huánuco.
- Tomás, G., Huamán, J., Aguirre, R., Bravo, M., León, J., Guerrero, M., . . . Yanqui, E. (2012). ESTUDIO QUÍMICO Y FITOQUÍMICO DE LA *Opuntia ficus-indica* "tuna", Y ELABORACIÓN DE UN ALIMENTO. *Rev. Per. Quím. Ing. Quím.*, 70-74.

# **ANEXOS**

## Anexo 01. Matriz de Consistencia

PROBLEMA	OBJETIVOS	HIPÓTESIS	VARIABLES	METODOLOGÍA												
<p><b>Problema general:</b></p> <p>¿Cuál es el efecto del extracto etanólico del cladodio de la tuna (<i>Opuntia ficus indica</i>) en la cicatrización de heridas cutáneas inducidas en cobayas (<i>Cavia porcellus</i>)?</p> <p><b>Problemas específicos:</b></p> <p>¿Qué cambios histológicos produce el extracto etanólico del cladodio de la tuna (<i>Opuntia ficus indica</i>) sobre la reparación tisular en las heridas cutáneas inducidas en cobayas (<i>Cavia porcellus</i>)?</p> <p>¿Cuál es el efecto del extracto etanólico del cladodio de la tuna (<i>Opuntia ficus indica</i>) en el tiempo de cicatrización de heridas cutáneas inducidas en cobayas (<i>Cavia porcellus</i>)?</p>	<p><b>Objetivo General:</b></p> <p>Comprobar la efectividad del extracto etanólico del cladodio de la tuna (<i>Opuntia ficus indica</i>) en la cicatrización de heridas cutáneas inducidas en cobayas (<i>Cavia porcellus</i>).</p> <p><b>Objetivos específicos:</b></p> <p>Evaluar el efecto del extracto etanólico del cladodio de la tuna (<i>Opuntia ficus indica</i>) sobre la reparación tisular en las heridas cutáneas inducidas en cobayas (<i>Cavia porcellus</i>)</p> <p>Establecer el tiempo de cicatrización de las heridas cutáneas inducidas en cobayas (<i>Cavia porcellus</i>).</p>	<p><b>Hipótesis General:</b></p> <p><b>Hi:</b> El extracto etanólico del cladodio de la tuna (<i>Opuntia ficus indica</i>) tiene efecto cicatrizante sobre las heridas cutáneas provocadas en cobayas (<i>Cavia porcellus</i>)-Huánuco 2017.</p> <p><b>Ho:</b> El extracto etanólico del cladodio de la tuna (<i>Opuntia ficus indica</i>) no tiene efecto cicatrizante sobre las heridas cutáneas provocadas en cobayas (<i>Cavia porcellus</i>)-Huánuco 2017.</p>	<p><b>Variables independientes:</b></p> <p>Extracto etanólico del cladodio de la tuna (<i>Opuntia ficus indica</i>)</p> <p><b>Variables dependientes:</b></p> <p>Proceso de cicatrización tisular.</p>	<p><b>Tipo de investigación:</b></p> <p>El tipo de investigación será explicativo-experimental</p> <p><b>Diseño de investigación:</b></p> <table border="1" style="margin-left: auto; margin-right: auto; border-collapse: collapse;"> <thead> <tr> <th style="padding: 5px;">Grupo</th> <th style="padding: 5px;">Tratamiento</th> <th style="padding: 5px;">Después</th> </tr> </thead> <tbody> <tr> <td style="padding: 5px;">RG<sub>1</sub></td> <td style="padding: 5px;">X<sub>1</sub></td> <td style="padding: 5px;">O<sub>1</sub></td> </tr> <tr> <td style="padding: 5px;">RG<sub>2</sub></td> <td style="padding: 5px;">X<sub>2</sub></td> <td style="padding: 5px;">O<sub>2</sub></td> </tr> <tr> <td style="padding: 5px;">RG<sub>3</sub></td> <td style="padding: 5px;">—</td> <td style="padding: 5px;">O<sub>3</sub></td> </tr> </tbody> </table> <p>Donde:            RG<sub>1</sub>= Grupo tratamiento 1            RG<sub>2</sub>= Grupo tratamiento 2            RG<sub>3</sub>= Grupo control            X<sub>1</sub>= tratamiento con extracto etanólico            X<sub>2</sub>= tratamiento con producto comercial            O<sub>1</sub>= medición del grupo tratamiento 1            O<sub>2</sub>= medición del grupo tratamiento 2            O<sub>3</sub>= medición del grupo control</p>	Grupo	Tratamiento	Después	RG <sub>1</sub>	X <sub>1</sub>	O <sub>1</sub>	RG <sub>2</sub>	X <sub>2</sub>	O <sub>2</sub>	RG <sub>3</sub>	—	O <sub>3</sub>
Grupo	Tratamiento	Después														
RG <sub>1</sub>	X <sub>1</sub>	O <sub>1</sub>														
RG <sub>2</sub>	X <sub>2</sub>	O <sub>2</sub>														
RG <sub>3</sub>	—	O <sub>3</sub>														

## Anexo 02. Análisis Estadístico

Tabla 2.

*Estadística descriptiva de los tres grupos y el tiempo de caída de la costra*

Descriptivos								
Tiempo de caída de costras de cobayas en días								
	N	Media	Desviación estándar	Error estándar	95% del intervalo de confianza para la media		Mínimo	Máximo
					Límite inferior	Límite superior		
EE de cladodio de tuna	10	5,70 <sup>a</sup>	±0,48	0,15	5,35	6,05	5,00	6,00
Ungüento de Dhipoglós	10	7,80 <sup>b</sup>	±0,79	0,25	7,24	8,36	6,00	9,00
Grupo control	10	8,30 <sup>b</sup>	±1,16	0,37	7,47	9,13	7,00	10,00
<b>Total</b>	<b>30</b>	<b>7,27</b>	<b>±1,41</b>	<b>0,26</b>	<b>6,74</b>	<b>7,79</b>	<b>5,00</b>	<b>10,00</b>

Fuente: Elaboración propia.

**Tabla 3.**

***Análisis de varianza y el tiempo de caída de la costra.***

---

<b>ANOVA</b>					
<b>Tiempo de caída de costras de cobayas en días</b>					
	<b>Suma de cuadrados</b>	<b>Gl</b>	<b>Media cuadrática</b>	<b>F</b>	<b>Sig.</b>
<b>Entre grupos</b>	38,067	2	19,033	25,955	,000
<b>Dentro de grupos</b>	19,800	27	,733		
<b>Total</b>	57,867	29			

---

**Fuente:** Elaboración propia.



**Tabla 4.**

***Post prueba de comparación entre grupos y el tiempo de caída de la costra.***

Comparaciones múltiples						
Variable dependiente: Tiempo de caída de costras de cobayas en días						
HSD Tukey						
(I) Grupos Experimentales	(J) Grupos Experimentales	Diferencia de medias (I-J)	Error estándar	Sig.	Intervalo de confianza al 95%	
					Límite inferior	Límite superior
Extracto etanólico de cladodio de tuna	Ungüento de Dhipoglós	-2,10000*	,38297	,000	-3,0495	-1,1505
	Grupo control	-2,60000*	,38297	,000	-3,5495	-1,6505
Ungüento de Dhipoglós	Extracto etanólico de cladodio de tuna	2,10000*	,38297	,000	1,1505	3,0495
	Grupo control	-,50000	,38297	,404	-1,4495	,4495
Grupo control	Extracto etanólico de cladodio de tuna	2,60000*	,38297	,000	1,6505	3,5495
	Ungüento de Dhipoglós	,50000	,38297	,404	-,4495	1,4495

La diferencia de medias es significativa en el nivel 0.05. **Fuente:** Elaboración propia.

**Tabla 5.**

***Prueba de Tukey entre los tres grupos y el tiempo de caída de la costra.***

Grupos Experimentales	HSD Tukey <sup>a</sup> N	Subconjunto para alfa = 0.05	
		1	2
Extracto etanólico de cladodio de tuna	10	5,7000	
Ungüento de Dhipoglós	10		7,8000
Grupo control	10		8,3000
<b>Sig.</b>		1,000	,404

Se visualizan las medias para los grupos en los subconjuntos homogéneos. a. Utiliza el tamaño de la muestra de la media armónica = 10,000. **Fuente:** Elaboración propia.

**Anexo 03. Obtención de Extracto Etanólico del Cladodio de la Tuna  
(*Opuntia ficus indica*).**



**Figura 29. Fotografía de la recolección del cladodio de la tuna (*Opuntia ficus indica*).**



**Figura 30. Fotografía de selección de materia prima previa visualización de las características organolépticas.**



**Figura 31.** Fotografía de la eliminación de la corteza del cladodio de la tuna (*Opuntia ficus indica*).




**Figura 32.** Fotografía del secado de la muestra, en la estufa a una temperatura de 60°C por 4 días.




*Figura 33. Fotografía del triturado de la muestra.*



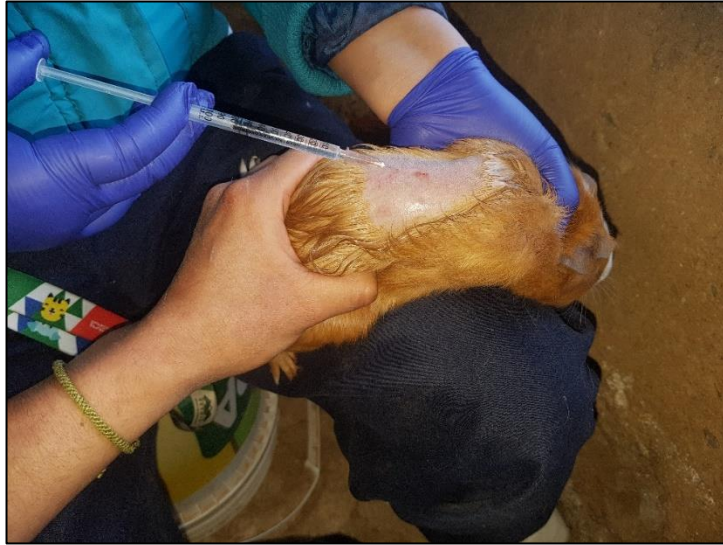*Figura 34. Fotografía del pesado de la muestra para la elaboración del extracto etanólico.*



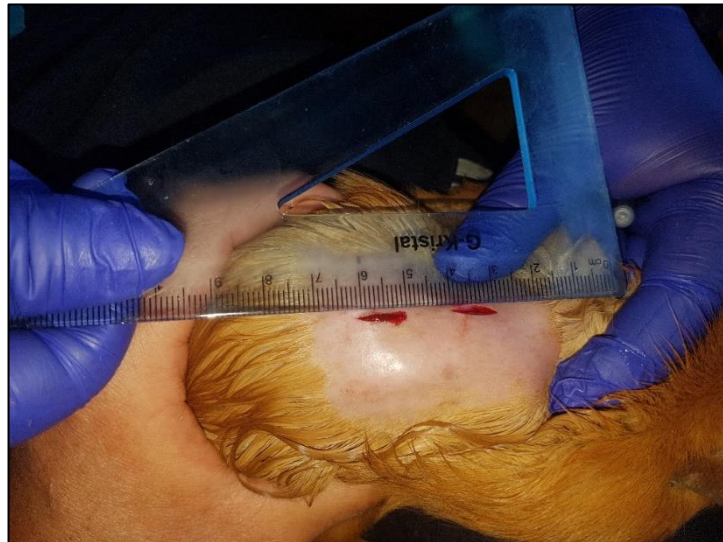**Figura 35.** Fotografía de la mezcla de la muestra con etanol para luego macerarlo.



**Figura 36.** Fotografía del filtrado con gaza del macerado.



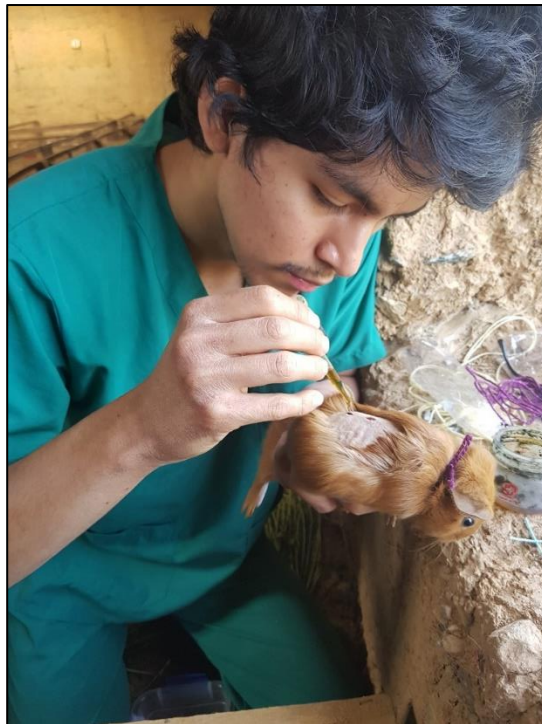**Figura 37.** Fotografía de la preparación de las cobayas, anestesiándolas localmente con lidocaína por vía sub cutánea.



**Figura 38.** Fotografía de las heridas cutáneas inducidas de 1 cm, ubicado en el lomo de las cobayas, previo rasuradas.



**Figura 39.** Fotografía de la distribución aleatoria de las cobayas, en los diferentes grupos.



**Figura 40.** Fotografía de la aplicación de extracto etanólico de *Opuntia ficus indica* a las cobayas del grupo tratamiento 1.





## **NOTA BIOGRÁFICA**



**Erwin Keny Alania Callupe**

Nací el 16 de abril de 1995 en el departamento de Huánuco, provincia de Huánuco distrito de Amarilis, mis padres son Yrineo Alania Callupe y Mary Luz Callupe Inche.

Realicé mis estudios primarios y secundarios en la institución educativa “Juana Moreno” en el departamento de Huánuco provincia de Huánuco distrito de Huánuco.

Mis estudios universitarios los realicé en la Universidad Nacional “Hermilio Valdizán” - Huánuco, estudiando la carrera de Medicina Veterinaria y Zootecnia, la cual culminé el año 2017.



"Año de la Lucha Contra la Corrupción y la Impunidad"

UNIVERSIDAD NACIONAL HERMILO VALDIZÁN - HUÁNUCO  
FACULTAD DE MEDICINA VETERINARIA Y ZOOTECNIA  
ESCUELA PROFESIONAL DE MEDICINA VETERINARIA



## ACTA DE SUSTENTACIÓN DE TESIS

En la ciudad de Huánuco - Distrito de Pillco Marca, siendo las doce horas del día diecisiete del mes de octubre del año 2019, en el Auditorio de la Facultad de Medicina Veterinaria y Zootecnia, en cumplimiento de lo señalado en el Reglamento de Grados y Títulos de la Universidad Nacional Hermilio Valdizán, se reunió el Jurado Calificador integrado por los docentes:

- |   |                   |
|---|-------------------|
| • Dr. Rosel APAESTEGUI LIVAQUE          | <b>Presidente</b> |
| • Mg. Teofanes Anselmo CANCHES GONZALES | <b>Secretario</b> |
| • Dr. Miguel Ángel CHUQUIYAURI TALENAS  | <b>Vocal</b>      |

Nombrado mediante la Resolución N°183-2019-UNHEVAL-FMVZ/D., para evaluar la Tesis titulada "EFECTO DEL EXTRACTO ETANÓLICO DEL CLADODIO DE LA TUNA (*Opuntia ficus indica*) EN LA CICATRIZACIÓN DE HERIDAS CUTÁNEAS INDUCIDAS EN COBAYAS (*Cavia porcellus*) - HUÁNUCO 2018", presentado por el Bachiller **Erwin Keny ALANIA CALLUPE**, para optar el Título Profesional de Médico Veterinario.

Dicho acto de sustentación se desarrolló en dos etapas: exposición y absolución de preguntas; procediéndose luego a la evaluación por parte de los miembros del Jurado.

Habiéndose absuelto las objeciones que le fueron formuladas por los miembros del Jurado y de conformidad con las respectivas disposiciones reglamentarias, procedieron a deliberar y calificar, declarándola **... APROBADO ...** por **UNANIMIDAD** con la nota de **DIECISIETE** (**17**) con el calificativo de **MUY BUENO**.

Siendo las **1.25** horas del día diecisiete del mes de octubre del año 2019, los miembros del Jurado Calificador firman la presente Acta en señal de conformidad.

  
.....  
Dr. Rosel APAESTEGUI LIVAQUE  
PRESIDENTE

  
.....  
Mg. Teofanes Anselmo CANCHES GONZALES  
SECRETARIO

  
.....  
Dr. Miguel Ángel CHUQUIYAURI TALENAS  
VOCAL



## RESOLUCIÓN N° 0237-2018-UNHEVAL-FMVZ/D

Pillco Marca, 07 de diciembre de 2018

**Visto**, los documentos presentados en tres (03) folios y tres (03) ejemplares de su proyecto de Tesis;

### **CONSIDERANDO:**

Que, con la Resolución Consejo Universitario N°2846-2017-UNHEVAL, de fecha 03.AGO.2017, se aprueba el Reglamento General de Grados y Títulos de la Universidad Nacional Hermilio Valdizán de Huánuco, y en cumplimiento a los Artículos 14,15,16,17 y 18 del CAPITULO IV de la Modalidad de Tesis y optando por el inciso a) Presentación, Sustentación y aprobación de Tesis;

Que, mediante Fut. N° 0446322, presentado por la Bach. **Erwin Keny ALANIA CALLUPE**, quien solicita la designación de la **Comisión Ad hoc** para la revisión de su Proyecto de Tesis Títulado **"EFECTO DEL EXTRACTO ETANÓLICO DEL CLADODIO DE LA TUNA (*Opuntia ficus indica*) EN LA CICATRIZACIÓN DE HERIDAS CUTÁNEAS INDUCIDAS EN COBAYOS (*Cavia porcellus*) – HUÁNUCO 2018"**; y designación de su asesor;

Que, para el presente Proyecto de Tesis el Decano se designa a la Comisión Revisadora Ad hoc, conformada por los siguientes docentes: Dr. Rusel APAESTEGUI LIVAQUE (Presidente); Mg. Teofanes Anselmo CANCHES GONZALES (Secretario) y Mg. Miguel CHUQUIYAURI TALENAS (Vocal);

Que estando dentro de las atribuciones conferidas al Decano de Facultad de Medicina Veterinaria y Zootecnia;

### **SE RESUELVE:**

1°. **DESIGNAR** a la **Comisión Revisadora Ad hoc**, del Proyecto de Tesis Títulado: **"EFECTO DEL EXTRACTO ETANÓLICO DEL CLADODIO DE LA TUNA (*Opuntia ficus indica*) EN LA CICATRIZACIÓN DE HERIDAS CUTÁNEAS INDUCIDAS EN COBAYOS (*Cavia porcellus*) – HUÁNUCO 2018"**; presentada por el **Bach. Erwin Keny ALANIA CALLUPE**, conformada por los siguientes docentes:

- |   |            |
|---|------------|
| • Dr. Rusel APAESTEGUI LIVAQUE          | Presidente |
| • Mg. Teofanes Anselmo CANCHES GONZALES | Secretario |
| • Mg. Miguel CHUQUIYAURI TALENAS        | Vocal      |

2°. **DESIGNAR** al **Dr. Christian Michael ESCOBEDO BAILÓN**, como asesor de proyecto de tesis.

3°. **FIJAR en un** plazo de quince días calendarios a partir de la fecha, para que los miembros de la comisión emitan el dictamen e informe conjunto debidamente sustentado por escrito, acerca del Proyecto de Tesis.

4°. **DAR A CONOCER** la presente Resolución la comisión Ad hoc y a la interesada.

Regístrese, comuníquese, archívese.



**Mg. Marcé U. PÉREZ SAAVEDRA**  
**DECANO**  
**Facultad de Medicina Veterinaria y Z.**

Distribución:  
Comisión AD HOC (03)/Asesor/Interesada/Archivo



"Año de la Lucha Contra la Corrupción y la Impunidad"

UNIVERSIDAD NACIONAL HERMILIO VALDIZÁN - HUÁNUCO  
LICENCIADA CON RESOLUCIÓN DE CONSEJO DIRECTIVO N°099-2019-SUNEDU/CD  
FACULTAD DE MEDICINA VETERINARIA Y ZOOTECNIA  
DECANATO

## **RESOLUCIÓN DECANATO N° 0266-2018-UNHEVAL-FMVZ/D**

Pillco Marca, 28 de diciembre de 2018

Visto los documentos presentados en dos (02) folios y un (02) ejemplar de borrador de proyecto de Tesis;

### **CONSIDERANDO:**

Que, con la Resolución Consejo Universitario N°2846-2017-UNHEVAL, de fecha 03.AGO.2017, se aprueba el Reglamento General de Grados y Títulos de la Universidad Nacional Hermilio Valdizán de Huánuco, y en cumplimiento a los Artículos 14,15,16,17 y 18 del presente reglamento;

Que, con Fut. N°0450582 presentado por el Bach. Erwin Keny ALANIA CALLUPE, quien solicita aprobación de su proyecto de tesis;

Que, mediante Resolución N°237-2018-UNHEVAL-FMVZ/D, de fecha 07.DIC.2018, se resolvió **DESIGNAR a la Comisión Revisadora Ad hoc, del Proyecto de Tesis Titulado: "EFECTO DEL EXTRACTO ETANÓLICO DEL CLADODIO DE LA TUNA (*Opuntia ficus indica*) EN LA CICATRIZACIÓN DE HERIDAS CUTÁNEAS INDUCIDAS EN COBAYOS (*Cavia porcellus*) - HUÁNUCO 2018", presentado por el Bach. Erwin Keny ALANIA CALLUPE, conformado por los siguientes docentes: Dr. Rosel APAESTEGUI LIVAQUE (Presidente), Mg. Teofanes Anselmo CANCHES GONZALES (Secretario), Mg. Miguel CHUQUIYAURI TALENAS (Vocal);**

Que, mediante Oficio S/N-2017-FMVYZ, presentada por la Comisión Revisadora Ad Hoc integrado por los docentes: Dr. Rosel Apaestegui Livaque (Presidente); Mg. Teofanes Anselmo Canches Gonzales (Secretario) y Mg. Miguel Ángel Chuquiyauri Talenas (Vocal), manifiestan que se realizó la evaluación del proyecto de tesis Titulado: "EFECTO DEL EXTRACTO ETANÓLICO DEL CLADODIO DE LA TUNA (*Opuntia ficus indica*) EN LA CICATRIZACIÓN DE HERIDAS CUTÁNEAS INDUCIDAS EN COBAYOS (*Cavia porcellus*) - HUÁNUCO 2018", presentada por el Bachiller de la Facultad de Medicina Veterinaria **Erwin Keny ALANIA CALLUPE**, por lo que se decidió el cambio de título del proyecto debiendo ser titulada: "**EFECTO DEL EXTRACTO ETANÓLICO DEL CLADODIO DE LA TUNA (*Opuntia ficus indica*) EN LA CICATRIZACIÓN DE HERIDAS CUTÁNEAS INDUCIDAS EN COBAYAS (*Cavia porcellus*) - HUÁNUCO 2018**", el mismo que ha levantado las observaciones, dando conformidad y declara que le Proyecto referido está apto para su ejecución;

Que, estando dentro de las atribuciones conferidas al Decano de Facultad de Medicina Veterinaria y Zootecnia:

...///



"Año de la Lucha Contra la Corrupción y la Impunidad"

UNIVERSIDAD NACIONAL HERMILIO VALDIZÁN – HUÁNUCO  
LICENCIADA CON RESOLUCIÓN DE CONSEJO DIRECTIVO N°099-2019-SUNEDU/CD  
FACULTAD DE MEDICINA VETERINARIA Y ZOOTECNIA  
DECANATO



.../// RESOLUCIÓN N° 0266-2018-UNHEVAL-FMVZ/D

SE RESUELVE:

- 1°. **MODIFICAR**, en parte la Resolución N°237-2018-UNHEVAL-FMVZ/D, de la fecha 07.DIC.2018, en lo que respecta a la modificación del Título del proyecto de tesis titulada: **"EFECTO DEL EXTRACTO ETANÓLICO DEL CLADODIO DE LA TUNA (*Opuntia ficus indica*) EN LA CICATRIZACIÓN DE HERIDAS CUTÁNEAS INDUCIDAS EN COBAYOS (*Cavia porcellus*) – HUÁNUCO 2018"**, presentado por el Bachiller de la Facultad de Medicina Veterinaria **Erwin Keny ALANIA CALLUPE**, debiendo ser el nuevo título del proyecto de tesis titulada: **"EFECTO DEL EXTRACTO ETANÓLICO DEL CLADODIO DE LA TUNA (*Opuntia ficus indica*) EN LA CICATRIZACIÓN DE HERIDAS CUTÁNEAS INDUCIDAS EN COBAYAS (*Cavia porcellus*) – HUÁNUCO 2018"**, por lo expuesto en la parte considerativa de la presente resolución.
- 2°. **APROBAR**, el proyecto de Tesis y su esquema de su desarrollo Titulado: **"EFECTO DEL EXTRACTO ETANÓLICO DEL CLADODIO DE LA TUNA (*Opuntia ficus indica*) EN LA CICATRIZACIÓN DE HERIDAS CUTÁNEAS INDUCIDAS EN COBAYAS (*Cavia porcellus*) – HUÁNUCO 2018"**, presentado por el Bachiller de la Facultad de Medicina Veterinaria **Erwin Keny ALANIA CALLUPE**, asesorado por el **Dr. Christian Michael ESCOBEDO BAILÓN**, por lo tanto, **se encuentra expedido para su ejecución, por lo expuesto en la parte considerativa de la presente resolución.**
- 3°. **REGISTRAR**, el referido Proyecto de Tesis en el Libro de Proyecto de Tesis de la Facultad, y en el Instituto de investigación de la Facultad.
- 4°. **AUTORIZAR**, al Tesista para que desarrolle su Proyecto de Tesis en un Plazo máximo de un año.
- 5°. **DAR A CONOCER** esta resolución a la instancia correspondiente y al interesado.



Regístrese, comuníquese, archívese.

**Matcé Ulises PÉREZ SAAVEDRA**  
DECANO  
FACULTAD DE MEDICINA VETERINARIA Y Z.

Distribución: Asesor/ Interesado/ Archivo.

AUTORIZACIÓN PARA PUBLICACIÓN DE TESIS ELECTRÓNICAS DE PREGRADO

1. IDENTIFICACIÓN PERSONAL (especificar los datos de los autores de la tesis)

Apellidos y Nombres: Alanca Callupe, Erwin Keny

DNI: 75903626 Correo electrónico: kenyac.1604@gmail.com

Teléfonos: Casa \_\_\_\_\_ Celular 921282465 Oficina \_\_\_\_\_

Apellidos y Nombres: \_\_\_\_\_

DNI: \_\_\_\_\_ Correo electrónico: \_\_\_\_\_

Teléfonos: Casa \_\_\_\_\_ Celular \_\_\_\_\_ Oficina \_\_\_\_\_

Apellidos y Nombres: \_\_\_\_\_

DNI: \_\_\_\_\_ Correo electrónico: \_\_\_\_\_

Teléfonos: Casa \_\_\_\_\_ Celular \_\_\_\_\_ Oficina \_\_\_\_\_

2. IDENTIFICACIÓN DE LA TESIS

<b>Pregrado</b>	
Facultad de:	<u>Medicina Veterinaria y Zootecnia</u>
E. P.:	<u>Medicina Veterinaria</u>

Título Profesional obtenido:

Médico Veterinario

Título de la tesis:

Efecto del extracto etanólico del cladodeo de la tuma (Opuntia  
lucida) en la cicatrización de heridas cutáneas inducidas en cobayas  
(Cavia porcellus) - Huánuco 2018.

Tipo de acceso que autoriza(n) el (los) autor(es):

Marcar "X"	Categoría de Acceso	Descripción del Acceso
<input checked="" type="checkbox"/>	PÚBLICO	Es público y accesible al documento a texto completo por cualquier tipo de usuario que consulta el repositorio.
<input type="checkbox"/>	RESTRINGIDO	Solo permite el acceso al registro del metadato con información básica, más no al texto completo

Al elegir la opción "Público", a través de la presente autorizo o autorizamos de manera gratuita al Repositorio Institucional – UNHEVAL, a publicar la versión electrónica de esta tesis en el Portal Web **repositorio.unheval.edu.pe**, por un plazo indefinido, consintiendo que con dicha autorización cualquier tercero podrá acceder a dichas páginas de manera gratuita, pudiendo revisarla, imprimirla o grabarla, siempre y cuando se respete la autoría y sea citada correctamente.

En caso haya(n) marcado la opción "Restringido", por favor detallar las razones por las que se eligió este tipo de acceso:

---

---

Asimismo, pedimos indicar el período de tiempo en que la tesis tendría el tipo de acceso restringido:

- 1 año
- 2 años
- 3 años
- 4 años

Luego del período señalado por usted(es), automáticamente la tesis pasará a ser de acceso público.

Fecha de firma: 24 de octubre del 2019.

Firma del autor y/o autores:

